

Vitiligonun Homeopatik tedavisi : 14 vaka Raporu

Alındı : 2017.05.16 - Kabul edildi : 2017.08.03 - Yayınlandı : 2017.12.02

EF 1 Seema Mahesh
AB 1 Mahesh Mallappa
CDE 2 Dionysios Tsintzas
A 3 George Vithoulkas

1 Centre for Classical Homeopathy, Vijayanagar, Bangalore, Karnataka, India
2 Department of Orthopedics, General Hospital of Aitolokarnania, Agrinio, Greece
3 International Academy of Classical Homeopathy, Alonissos, Greece

Yazarların katkısı

A Çalışma
B Vdri toplama
C İstatistiksel analiz
D Verilerin yorumlanması
E Makalenin hazırlanması
F Literatürün araştırılması
G Fon toplama

Haberleşme yazarı : Seema Mahesh, e-mail: bhatseema@hotmail.com
Çıkar çatışması : Yoktur

Semptomlar : Cilt lezyonları

Uzmanlık alanı : Dermatoloji

Amaç : Tedavinin olağandışı veya beklenmedik etkisini görmek

Arka Plan : Lökoderma olarak da bilinen Vitiligo, melanin pigmentinin kaybıyla sonuçlanan otoimmün bir deri hastalığıdır. Vitiligo nadir görülen bir hastalık değildir ancak tedavisi çok zordur ve psikolojik sıkıntılarla ilintilidir.

Raporlar : Bitki, hayvan veya mineral bileşiklere dayanan bireyselleştirilmiş homeopatik ilaçlar ile tedavi edilen 14 vitiligo vakası sunulmuştur. Vaka serisinde 13 kadın ve 1 erkek hasta yer almış olup, ortalama yaş 29,8 dir ve vakalar tedaviden sonra ortalama 58 ay boyunca takip edilmiştir. Vitiligonun ilk görüldüğü zaman ile kliniğimizdeki ilk muayene arasındaki süre ortalama 96 aydır. Hastalara sunulan homeopatik tedavi bütünseldir ve bu vaka serisinde açıklandığı gibi bireyselleştirilmiş bir temel ile uygulanmıştır. Cildin fotoğrafları tedaviden önce ve sonra olarak sunulmuştur.

Sonuçlar : Bireyselleştirilmiş homeopati ile tedavi edilen 14 vitiligo hastasında en iyi sonuçlar erken evrelerinde tedaviye başlanılan vakalarda elde edilmiştir. Homeopatinin vitiligonun tedavisinde erken evrelerde etkili olabileceğine inanıyoruz, ancak bu alanda geniş kontrollü klinik çalışmalara ihtiyaç vardır.

Anahtar kelimeler : Otoimmün hastalıklar, vaka sunumları, tamamlayıcı tedaviler, dermatoloji, homeopati, vitiligo

Kısaltmalar : **APC** - antigen-presenting cell; **CCL5** - C-C chemokine ligand 5; **CXCL12** - CXC chemokine ligand 12; **ER** - endoplasmic reticulum; **IL-1a** - interleukin 1 alpha; **IL-1** - interleukin 1; **ROS** - reactive oxygen species; **TNFa** - tumor necrosis factor alpha

Arka plan

Vitiligo, epidermal melanositlerin yıkımı ile karakterize edilen ve deri pigmenti kaybına yol açan edinilmiş bir oto immün hastalıktır¹. Vitiligonun küresel yaygınlığı %1'den az olmakla birlikte bazı toplumlarda bu oran %3'e kadar çıkmaktadır¹. Klasik olarak vitiligo cilt depigmentasyonunun dağılımına bağlı olarak segmental ve non-segmental varyantlar olarak sınıflandırılmıştır². Vitiligo özellikle kozmetik cilt değişikliğine neden olduğu koyu tenli bireylerde psikolojik strese sebep olmaktadır. Ayrıca Hindistan'ın kırsal kesimleri gibi dünyanın bazı bölgelerinde vitiligo özellikle genç kızlar için sosyal bir stigma (damga) olarak görülmektedir.

Vitiligo çoklu immün yanıt genlerinin rol oynadığına inanılan otoimmün bir durumdur³. Çalışmalar vitiligonun T-hücrelerinin aracılık ettiği ve tümör nekroz faktörü alfa (TNFA), ısı şok proteini 70 (Hsp70) ve interlökin 1 alfa (IL-1A) gibi araçları içeren oksidatif strese verilen bir yanıtta kaynaklanabileceğini göstermiştir⁴⁻⁶. Melanosit destrüksiyonu deri melanositlerinde serbest radikal hasarına neden olan protein yapısal hasarına, hücre apoptozuna, sitokinlerin aktivasyonuna ve hücre endoplazmik retikulumuna (ER) zarar veren aktif oksijen türlerinin (ROS) üretimindeki bir dengesizlik tarafından başlatılır⁴⁻⁶. Vitiligonun şiddeti vitiligo aktifken artan ancak lezyonlar stabil hale geldiğinde gerileyen oksidatif stresin bir yan ürünü olan süperoksit dismutaz ölçülerek değerlendirilebilir⁴⁻⁶. C-C kemokine ligand 5 (CCL5), CXC kemokine ligand 12 (CXCL12) ve interlökin 1 alfa (IL-1a) gibi sitokin ve kemokinler ile tümör nekroz faktörü alfa (TNF α) oto antijen sunumunun başlatılmasında ve antijen sunan hücrelerin (APCs) ve T-hücrelerinin toplanmasında önemli bir role sahip olduğu ve vitiligonun otoimmün etiolojisini destekleyen deri melanositlerinin yıkımında rol oynadığı gösterilmiştir^{1,7-11}.

Günümüzde vitiligolu hastalar için mevcut tedavi seçenekleri, özellikle de melanositler için depolandığı kıl foleküllerinin olmaması nedeniyle tedaviye dirençli olan akrall bölgelerde vitiligosu buluna hastalar için sınırlı etkinliğe sahiptir^{1,2}. Vitiligo tedavisine yanıtı değerlendirmek için kullanılan kriterler şunlardır : yayılmanın durması, deride yeniden pigmentasyon ortaya çıkması, tedavi sürecinde genel yaşam kalitesinin yükselmesi^{1,12-14}. Bununla birlikte hiçbir tedavi çalışması henüz bu kriterleri kullanarak uzun vadeli faydalar gösterememiştir; vitiligonun etkili tedavisi için kanıt oluşturmak üzere daha fazla araştırmaya ihtiyaç vardır^{1,12-14}. Vitiligonun klasik homeopatik tedavisinin etkinliğini araştıran en az bir prospektif gözlemsel klinik çalışma yapılmıştır¹⁵ ve bu çalışmaya dayalı olarak bireyselleştirilmiş hasta semptomlarına göre verilen homeopatik tedavileri içeren bir başka prospektif gözlemsel klinik çalışma daha yapılmıştır^{16,17}. Ancak bildiğimiz kadarı vitiligonun homeopatik tedavisinin uzun vadeli etkilerini tanımlayan ilk retrospektif vaka serisini şimdi biz bildiriyoruz.

Vaka Raporu

Bitki, hayvan veya mineral bileşiklere dayanan bireyselleştirilmiş homeopatik ilaçlar ile tedavi edilen 14 vitiligo vakası sunulmuştur (Tablo 1). Vaka serisinde 13 kadın ve 1 erkek hasta yer almış olup, ortalama yaş 29,8 dir ve vakalar tedaviden sonra ortalama 58 ay boyunca takip edilmiştir. Vitiligonun ilk görüldüğü zaman ile kliniğimizdeki ilk muayene arasındaki süre ortalama 96 aydır. Hastalara sunulan homeopatik tedavi bütünseldir ve bu vaka serisinde açıklandığı gibi bireyselleştirilmiş bir temel ile uygulanmıştır. Cildin fotoğrafları tedaviden önce ve sonra olarak sunulmuştur (Şekil 1-14). Tüm hastalar klasik homeopati kurallarına göre tedavi edilmiştir^{18,19}.

Bu 14 hasta için homeopatik tedavi seçimi hastaların kendilerine özgü semptomlarına göre yapılmıştır. Başlangıçta her hasta psiko zihinsel ve fiziksel semptomları açısından ayrıntılı olarak değerlendirilmiş ve her hastaya özgün homeopatik tedavi seçilmiştir (Tablo 1). 14 hastanın 12'sinde birden fazla homeopatik ilaç reçete edilmiş ve sırasıyla kullanılmıştır (Tablo 1). Hastalar tedavi süresince ortalama 58 ay süre ile takip edilmiştir. Erken evrede tedavi alabilen vakalar daha hızlı ve tam olarak iyileşmiştir.

Ancak cilt depigmentasyonunun uzun süredir var olduğu ve düzelmediği diğer vakalarda homeopatik tedavi başladıktan sonra diğer sağlık sorunları iyi bir şekilde düzelerken cilt lezyonu çok yavaş bir şekilde kapanmıştır.

Tartışma

Bireyselleştirmiş homeopatik bileşikler ile tedavi edilen 14 vitiligo vakasından oluşan bu retrospektif çalışma, vitiligonun cildin birincil otoimmün bir hastalığı olmasına rağmen vitiligolu hastalarda birden fazla sistemin tutulabileceğini göstermiştir. Bu vaka serisi uzun süreli psikolojik stresin vitiligonun başlangıcında ve ilerlemede rol oynayabileceğini göstermiştir. Bu ilişkiler psikolojik stres ve otoimmün durumların başlangıcının yakından bağlantılı olduğu görüşünü destekleyebilir¹⁷.

Homeopatik yaklaşım hastayı anlamaya yönelik bütünsel bir bakış açısı içerir ve bu yaklaşımı bireyselleştirilmiş bir hasta tedavisi sağlamak için bütünleştirir^{18,19}. Bazı hastalıklar genetik yatkınlık ile stresin birleştiği durumlarda ortaya çıkabilir ve homeopati bu faktörleri tanıır¹⁸. Homeopati hastanın belirli stres türlerine karşı duyarlılığını dikkate alır, bu da homeopatinin bir hastalığın erken gelişimi sırasında, hatta genellikle geleneksel tıbbın başlamasından evvel, daha başarılı olabileceği anlamına gelir^{18,19}.

Homeopatik tıbbın etki alanı, semptomların bağışıklık sisteminin dengeye ulaşma çabası olduğu temel anlayışı olduğu için, bağışıklık sisteminin etkisini güçlendirmeyi amaçlamaktadır^{18,19}. “Rezonans” prensibinin uygulanması yolu ile homeopatik tıbbın temeli, şayet bir madde sağlıklı bir organizmada benzer semptom profili oluşturabiliyorsa aynı semptomlara sahip hasta bir bedende savunma mekanizmalarını güçlendirme olasılığının büyük olmasıdır^{18,19}. Homeopati biliminin temel dayanağı ‘benzer benzeri iyilşetirir’ ilkesidir¹⁹. Homeopatinin temeli insan sağlığını etkileyebilecek herhangi bir maddenin (bitki, hayvan, maden veya mineral) doğru formda olduğunda ilaç olarak kullanılabilir. Homeopatik ilaçlar seri seyreltmeler yoluyla ve ‘sakasyon’ ya da potentizasyon adı verile vürmalı bir süreç ile hazırlanır, böylece çözeltide iz bırakabilecek hiçbir ‘madde’ kalmaz, bu da aksi takdirde ölümcül olabilecek toksik maddelerin güvenli bir şekilde kullanılmasını sağlar²⁰. Homeopatik bilşiklerin sağlıklı insanlar üzerinde ‘kanıtlanmsı’ yoluyla elde edilen semptomlar, aynı semptomlardan şikayetçi olan hasta bireylere reçete edilirler. Homeopatideki ana terapötik kural Similia Similibus Curentur (Benzer Benzer ile tedavi edilir) olduğundan homeopati, hastalıkların nedenlerini ve etkilerini dikkate alma avantajına sahiptir²⁰. Bu nedenle homeopatik tedavi, zamanında verildiğinde, homeopati erken evrelerde uygulandığında otoimmün hastalık için kalıcı iyileşme sağlayabilir²⁰.

Vitiligoyu tedavi eden bir homeopatın başarısı, ilk olarak lezyonların yayılmasını durdurabileceği, mevcut lezyonların boyutunun artmayacağı ve yeni lezyonların ortaya çıkmayacağı bir deneyim olmalıdır. İkinci olarak, yeniden pigmentasyon meydana gelmelidir ve daha önce dağınık olan lezyonların sınırı daha belirgin hale gelerek yayılmanın durduğunu görülmelidir. Böylece hastanın yaşam kalitesi iyileşir ve tiroid fonksiyonlarındaki bozukluk gibi ilişkili hastalıklar da düzelebilir^{21,22}. Vitiligolu hastalarda homeopatik tedaviye verile bu klinik yanıtlar tedaviye ideal vir yanıt olarak kabul edilebilir¹³. Bununla birlikte homeopatik tedaviye en uygun yanıtın oluşması için, tedaviye, hastalığın vücudu uzun süredir etkisi altında tutmadığı ve bağışıklık sisteminin geri döndürülemez bir halde hasar görmediği bir zamanda, yani hastalığın ilk evrelerinde başlanmalıdır.

Homeopati ile tedavi edilen bu 14 vaka serisinde vitiligo başlangıcı ile homeopatik tedavinin başlatıldığı sürenin arası çok uzun olduğu için klinik bir yanıt alabilmek daha zor olmuştur. İleri evrelerde homeopatik tedaviye başvuran vitiligo vakalarında klinik değişimi görebilmek için, doğru zaman ve sırada verilmesi gereken daha fazla homeopatik ilaç reçete edilmiştir. Bu bulguların bir açıklaması da hastaların sağlık düzeylerinin zamanla kötüleşmesi ve bağışıklık sisteminin vitiligo üzerinde olumlu bir klinik etki yaratmak için daha fazla uyarılmaya ve zamana ihtiyaç duyması olabilir²³.

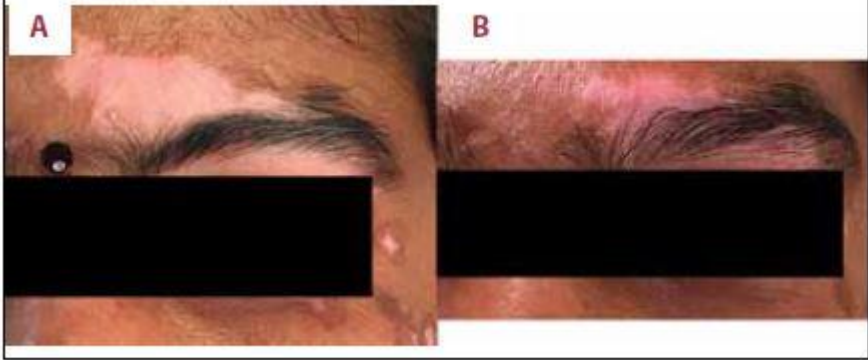

Tablo 1 Vitiligolu 14 hasta homeopatik tedaviler ve sonuçları

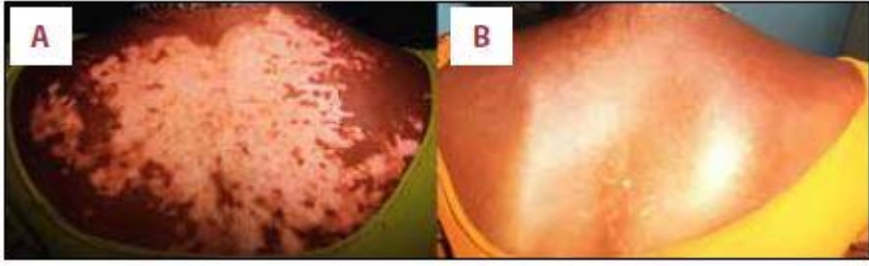


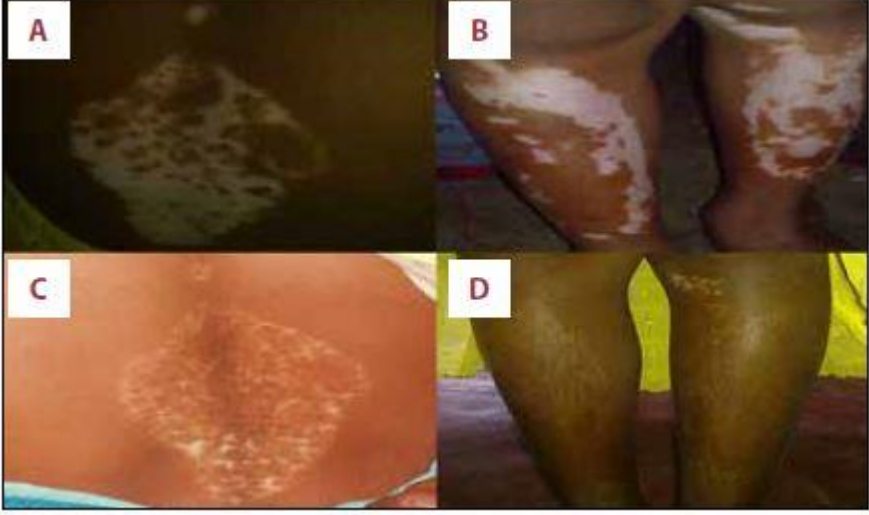

Vaka numarası	Vitiligo başlangıcı ile homeopatik tedavinin başlangıcı arasındaki süre	İlk muayene bulguları	İlişkili sağlık durumları	Homeopatik reçete	Takip
1 Şekil 1A, 1B	2 ay	26 yaşında kadın hasta Sağ kaş ve yanakta vitiligo		Stramonium	2015-2016 arası 8 ay tedavi. Halen tedavi altında. Vitiligo lekeleri renkleniyor
2 Şekil 2A, 2B	3ay	36 yaşında erkek hasta Vitiligo lekeleri hızlıca tim vücuda yayılıyor. Kaşıntılı	Vitiligo başlamadan 3 ay evvel yüksek ateş	Phosphorus Psorinum Stramonium	2010-2014 yılları arası 4 yıl tedavi. Vitiligo lekeleri renkleniyor
3 Şekil 3A, 3B	3ay	28 yaşında kadın hasta Yüzünde ve sırtında hızlıca yayılan vitiligo.	Anemi Adetler erken Fakat hormon seviyeleri kontrol edilemedi	Phosphorus Nitric acid (ağrılı nasırlar için verildi)	2009-2019 yılları arası 7 yıl tedavi. Vitiligo lekeleri renkleniyor. Anemi daha iyi
4 Şekil 4A, 4B	18 ay	8 yaşında kız çocuk hasta Sol bacağına vitiligo		Stramonium Sulphur Natrum muriaticum	2014-2016 yılları arası 2 yıl tedavi. Vitiligo lekeleri renk kazanıyor
5 Şekil 5A, 5B	18 ay	80 yaşında kadın hasta Yüzünde, ellerinde ve dizinde yayılan vitiligo	Hipertiroit Astım Romatizma Hipertansiyon	Calcarea carbonica Natrum muriaticum	2008-2010 yılları arası 2 yıl tedavi. Tiroit değerleri normale döndü.
6 Şekil 6A-6D	2 yıl	7 yaşında kız çocuk hasta Vitiligo olan bölgelerde enflamasyon ile başlayıp beyaza dönmüş. Anne tarafından dedesinde vitiligo var.	Tekrarlayan idrar yolu enfeksiyonları	Elaps corallines Crotalus horridus	2014-2016 yılları arası 2 yıl tedavi. Vitiligo lekeleri renkleniyor. İdrar yolları enfeksiyonları tekrarlamıyor
7 Şekil 7A, 7B	2 yıl	24 yaşında kadın hasta	Anemi	Ferrum metallicum Belladonna	2011-2016 yılları arası 5 yıl tedavi.

		Her iki tarafta vücudun yan bölgeleri üzerinde vitiligo, önce sağ tarafta başlayıp sonra sol tarafa da yayılmış. Sürekli tekrarlayan şiddetli baş ağrıları birkaç sürüyor ve ağrı kesiciler işe yaramıyor		Lycopodium Psorinum	Sol kalça üzerindeki vitiligo tamamen geçti, sağ kalça üzeri de düzeliyor. Baş ağrıları daha iyi
8 Şekil 8A, 8B	2 yıl	17 yaşında genç kız hasta Yüzünde vitiligo lekeleri yavaşça yayılıyor.	Ağrılı adetler. Tekrarlayan kaşıntılı idrar yolu enfeksiyonları	Veratrum album. Gelsemium. Nux moschata	2009-2010 yılları arası 1 yıl tedavi. Vitiligo lekeleri iyileşti. Adet ağrıları hafifledi
9 Şekil 9A, 9B	3 yıl	7 yaşında kız çocuk hasta Kulaklar, dudaklar, göz kapakları ve çene çevresinde vitiligo. Ayak tabanlarından nasırlar alınmış.	Alerjik rinit.	Phosphorus Stramonium Lac caninum Mercurius sulphuratus ruber	2007-2016 yılları arası 9 yıl tedavi. Tedavi devam etmekte. Vitiligo yavaşça geriliyor. Rinit iyileşti
10 Şekil 10A, 10B	10 yıl	30 yaşında kadın hasta Tüm vücutta yaygın vitiligo. 20 yıl evvel Tüberküloz geçirmiş. Erkek kardeşi ve bir teyzesinde vitiligo var. 2 kız kardeşinde hipertiroit var.	Romatoit artrit. Hipertiroit.	Phosphorus Tuberculinum Stramonium Carbo vegetabilis (herpes için verildi) Lyssinum	2004-2016 yılları arası 12 yıl tedavi. Vitiligo yavaşça iyileşiyor. Tiroit değerleri normal. Romatoit artrit stabilize oldu. Hasta işine dönebildi.
11 Şekil 11A, 11B	10 yıl	35 yaşında kadın hasta Sağ kaburga bölgesinde vitiligo, yavaşça yayılmış	Anemi	Medorrhinum Ferrum metallicum Phosphorus Lachesis Ptelea trifoliata	2013-2016 yılları arası 3 yıl tedavi. Vitiligo çok yavaş azalıyor

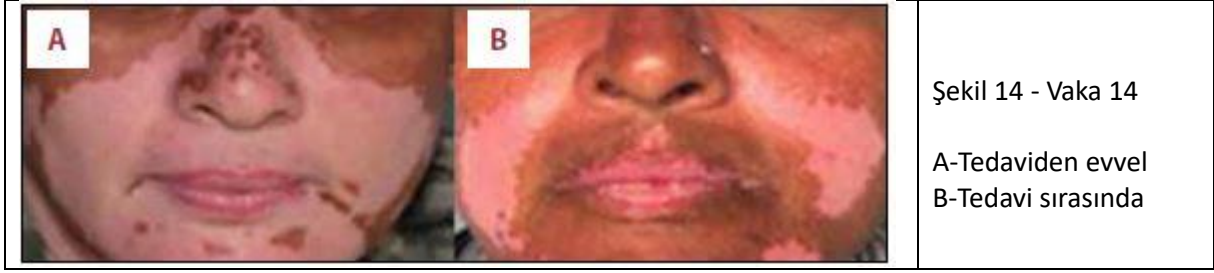12 Şekil 12A, 12B	20 yıl	24 yaşında kadın hasta Vitiligo yavaşça tüm sırtına yayılmış	Ağrılı adetler	Phosphorus Lac caninum Tuberculinum Ignatia amara	2005-2008 yılları arası 3 yıl tedavi. Vitiligo tamamen geçti. Adetler daha az ağrılı.
13 Şekil 13A, 13B	25 yıl	50 yaşında kadın hasta Yüzünde, kulaklarında vitiligo. Sağlık geçmişinde şiddetli baş ağrıları		Nitric acid	2015-2016 yılları arası 1 yıl tedavi. Tedavi devam etmekte. Vitiligo yavaş yavaş düzeliyor.
14 Şekil 14A, 14B	35 yıl	46 yaşında kadın hasta Tüm vücutta aşırı yaygın vitiligo	Hypertiroit	Natrum Mur Fluoric acid Staphysagria Elaps corallinus	2009-2016 yılları arası 7 yıl tedavi. Vitiligo lekeleri kayboldu, cilt doğal rengine döndü, Tiroit fonsiyonları düzeldi

Şekiller

	<p>Şekil 1 - Vaka 1</p> <p>A-Tedaviden evvel B-Tedavi sırasında</p>
	<p>Şekil 2 - Vaka 2</p> <p>A-Tedaviden evvel B-Tedavi sırasında</p>

	<p>Şekil 3 - Vaka 3</p> <p>A-Tedaviden evvel B-Tedavi sırasında</p>
	<p>Şekil 4 - Vaka 4</p> <p>A-Tedaviden evvel B-Tedavi sırasında</p>
	<p>Şekil 5 - Vaka 5</p> <p>A-Tedaviden evvel B-Tedavi sırasında</p>
	<p>Şekil 6 - Vaka 6</p> <p>A-Tedaviden evvel B- Tedaviden evvel C- Tedavi sırasında D-Tedavi sırasında</p>
	<p>Şekil 7 - Vaka 7</p> <p>A-Tedaviden evvel B-Tedavi sırasında</p>

	<p>Şekil 8 – vaka 8</p> <p>A-Tedaviden evvel B-Tedavi sırasında</p>
	<p>Şekil 9 - Vaka 9</p> <p>A-Tedaviden evvel B-Tedavi sırasında</p>
	<p>Şekil 10 - vaka 10</p> <p>A-Tedaviden evvel B-Tedavi sırasında</p>
	<p>Şekil 11 - Vaka 11</p> <p>A-Tedaviden evvel B-Tedavi sırasında</p>
	<p>Şekil 12 - Vaka 12</p> <p>A-Tedaviden evvel B-Tedavi sırasında</p>
	<p>Şekil 13 - Vaka 13</p> <p>A-Tedaviden evvel B-Tedavi sırasında</p>



Sonuçlar

Bireyselleştirilmiş homeopati ile tedavi edilen 14 vitiligo hastasında en iyi sonuçlar, hastalıklarının erken evrelerinde tedavi edilen hastalarda elde edilmiştir. Homeopatinin, vitiligonun erken evrelerinde etkili olabileceğine inanıyoruz, ancak bu alanda geniş, kontrollü klinik araştırma çalışmalarına ihtiyaç vardır.

Referanslar:

1. Jain A, Mal J, Mehndiratta V et al: Study of oxidative stress in vitiligo. *Indian J Clin Biochem*, 2010; 26(1): 78–81
2. Taieb A: Intrinsic and extrinsic pathomechanisms in vitiligo. *Pigment Cell Res*, 2000; 13(S8): 41–47
3. Jin Y, Birlea S, Fain P et al: Variant of TYR and autoimmunity susceptibility *loci* in generalized vitiligo. *New Engl J Med*, 2010; 362(18): 1686–97
4. Alghamdi KM, Khurram H, Taieb A, Ezzedine K: Treatment of generalized vitiligo with anti-TNF- α agents. *J Drugs Dermatol*, 2012; 11(4): 534–39
5. Manga P, Elbuluk N, Orlow SJ: Recent advances in understanding vitiligo. *F1000Research*, 2016; 5: F1000 Faculty Rev-2234
6. Eleftheriadou V, Whitton M, Gawkrödger D et al: Future research into the treatment of vitiligo: where should our priorities lie? Results of the vitiligo priority setting partnership. *Br J Dermatol*, 2011; 164(3): 530–36
7. Maresca V, Roccella M, Roccella F et al: Increased sensitivity to peroxidative agents as a possible pathogenic factor of melanocyte damage in vitiligo. *J Invest Dermatol*, 1997; 109(3): 310–13
8. Rezk A, Kemp D, El-Domyati M et al: Misbalanced CXCL12 and CCL5 chemotactic signals in vitiligo onset and progression. *J Invest Dermatol*, 2017; 137(5): 1126–34
9. Yang L, Wei Y, Sun Y et al: Interferon-gamma inhibits melanogenesis and induces apoptosis in melanocytes: A pivotal role of CD8+ cytotoxic T lymphocytes in vitiligo. *Acta Derm Venereol*, 2015; 95(6): 664–70

10. Xie H, Zhou F, Liu L et al: Vitiligo: How do oxidative stress-induced autoantigens trigger autoimmunity? *J Dermatol Sci*, 2016; 81(1): 3–9
11. Singh M, Shoab Mansuri M, Parasrampuriah MA, Begum R: Interleukin 1-a: A modulator of melanocyte homeostasis in vitiligo. *Biochem Anal Biochem*, 2016; 5: 2
12. Whitton M, Pinart M, Batchelor J et al: Interventions for vitiligo. *Cochrane Database Syst Rev*, 2015; (2): CD003263
13. Parsad D: A new era of vitiligo research and treatment. *J Cutaneous Aesthetic Surg*, 2013; 6(2): 63–64
14. Alsubait N, Mulekar S, Al Issa A: Failure of non-cultured melanocyte – keratinocyte transplantation in periungual vitiligo: A case report. *J Dermatol Dermatol Surg*, 2015; 19(2): 123–25
15. Ganguly S, Saha S, Koley M, Mondal R: Homeopathic treatment of vitiligo: An open observational pilot study. *Int J High Dilution Res*, 2013; 12(45): 168–77
16. Swami S, Dasgupta S, Basu S, Swarnakar G: Significant remission of vitiligo by ultradiluted alternative medicines. *Asian Journal of Pharmaceutical Clinical Research*, 2012; 5(2): 33–35
17. Trapp E, Trapp M, Sampogna F et al: Autonomic nervous tone in vitiligo patients – a case-control study. *Acta Derm Venereol*, 2015; 95(2): 169–72
18. Vithoulkas G, Carlino S. The “continuum” of a unified theory of diseases. *Med Sci Monit*, 2010; 16(2): SR7–15
19. Vithoulkas G: The basic principles of homeopathy. *Homeopathy: The Energy Medicine*. 1st ed. Athens: International Academy of Classical Homeopathy; 2013
20. Vithoulkas G: The science of homeopathy. New York: Grove Press, 1980; 91–92
21. van Geel N, Speeckaert M, Brochez L et al: Clinical profile of generalized vitiligo patients with associated autoimmune/autoinflammatory diseases. *J Eur Acad Dermatol Venereol*, 2013; 28(6): 741–46
22. Xianfeng C, Yuegen J, Zhiyu Y et al: Pediatric patients with vitiligo in Eastern China: Abnormalities in 145 cases based on thyroid function tests and immunological findings. *Med Sci Monit*, 2015; 21: 3216–21
23. Vithoulkas G, Woensel E: Levels of health. Alonissos, Greece: International Academy of Classical Homeopathy, 2010