การเจริญเติบโตที่ผิดปกติของกระดูกในผู้ป่วยหญิงอายุ 7 ปีที่ได้รับการรักษาด้วยโฮมีโอพาธีย์เฉพาะบุคคล: รายงานผู้ป่วย

ดีโอนิซีส ซินท์ซาส[1] | อะตูล จาก์กี[2] ลาติกา จาก์กี[2] | สีมา มาเฮส[3] | จอร์จ วิธูคัส[4]

ได้รับ: 13 กันยายน 2019 | ยอมรับ: 11 ตุ ลาคม2019 DOI: 10.1002/ccr3.2547

[1]ศัลยแพทย์กระดูกและข้อ, ศูนย์ฟื้นฟูโรงพยาบาล แห่ง Aitoloakarnania, อะกรินิโอ, กรีซ

[2]H3 Centre of Classical Homeopathy, นาสิก, อินเดีย

[3]Centre for Classical Homeopathy, บังกะลอร์, อินเดีย

[4]มหาวิทยาลัยเอเจียน, ไมทิลีน, กรีซ

การติดต่อทางจดหมาย

Tsintzas Dionysios, Orthopaedic Surgeon, Rehabilitation Centre General Hospital of Aitoloakarnania, Kolovou 5, Agrinio 30100, Greece.

อีเมล: dentsin@hotmail.com

นี่เป็นบทความที่เข้าถึงได้แบบเปิดภายใต้เงื่อนไขของ Creative Commons Attribution License ซึ่งอนุญาตให้ใช้ เผยแพร่ และทำซ้ำในสื่อใดๆ ก็ได้ โดยต้องมีการอ้างอิงผลงานต้นฉบับอย่างถูกต้อง
© 2019 ผู้เขียน. รายงานกรณีทางคลินิกจัดพิมพ์โดย John Wiley & Sons Ltd.

บทคัดย่อ

โฮมีโอพาธีย์แนวดั้งเดิมสามารถรวมอยู่ในตัวเลือกการรักษาสำหรับขบวนการเจริญเติบโตที่ผิดปกติของกระดูกในผู้ป่วยตั้งแต่กำเนิด

คำค้นที่สำคัญ

โฮมีโอพาธีย์แนวดั้งเดิม, การเจริญเติบโตที่ผิดปกติของกระดูก, การบำบัดเฉพาะบุคคล

1 | บทนำ

เรานำเสนอรายงานกรณีของเด็กหญิงอายุเจ็ดขวบที่ทุกข์ทรมานจากขบวนการเจริญเติบโตที่ผิดปกติกของกระดูกแต่กำเนิดอย่างรุนแรง ผู้ป่วยได้รับการรักษาด้วยวิธีการรักษาเฉพาะบุคคลตามกฎของโฮมีโอพาธีย์แนวดั้งเดิมซึ่งแสดงให้เห็นถึงการดีขึ้นอย่างต่อเนื่องทั้งในด้านอาการทางคลินิกและผลการตรวจทางรังสีวิทยาใน 2 ปีต่อมา

ขบวนการเจริญเติบโตที่ผิดปกติของกระดูก (HO) ประกอบด้วยการสร้างเนื้อเยื่อกระดูกที่บริเวณกายวิภาคนอกโครงกระดูกโดยอาศัยเนื้อเยื่อเฉพาะที่ รวมถึงกล้ามเนื้อและเนื้อเยื่อเกี่ยวพัน[1] การก่อตัวของกระดูกแข็งที่มีแผ่นใยคอลาเจนเรียงตัวขนานกันอย่างเป็นระเบียบ กระดูกแข็งยาว (lamellar bone)ในเนื้อเยื่ออ่อน ซึ่งปกติไม่มีกระดูกอยู่ เรียกอีกอย่างว่าภาวะกล้ามเนื้ออักเสบมีหินปูนจับ (myositis ossificans) อย่างไรก็ตาม คงจะแม่นยำกว่าหากอธิบายความเกี่ยวข้องของกล้ามเนื้อโครงร่างในรูปของกล้ามเนื้ออักเสบมีหินปูนจับ (myositis ossificans) และความเกี่ยวข้องของเนื้อเยื่ออ่อนโดยทั่วไป เช่น ขบวนการสร้างกระดูกผิดที่ (ectopic) หรือการเจริญเติบโตที่ผิดปกติของกระดูก (heterotopic

ossification)[2] มวลกระดูกเหล่านี้อาจทำให้เกิดอาการปวดเรื้อรัง โรคข้อยึดติด (ankylosis) แผลกดทับ หลอดเลือดดำ
การเกิดลิ่มเลือดและภาวะแทรกซ้อนทางสุขภาพอื่น ๆ อีกมากมาย[3]

ขบวนการเจริญเติบโตที่ผิดปกติของกระดูกสามารถเกิดขึ้นได้ กระตุ้นโดยการบาดเจ็บ ขั้นตอนการผ่าตัดไขสันหลังและการบาดเจ็บของสมอง แผลไหม้อย่างกว้างขวาง
หรือการตรึงการเคลื่อนไหวเป็นเวลานาน [1,2] HO
แต่กำเนิดเป็นภาวะที่หายากมากที่เกิดขึ้นในผู้ป่วยเด็กและถือเป็นโรคที่เกิดจากยีนเด่นโดยมีการแทรกซึมที่ผิดปกติซึ่งนำไปสู่การสร้างกระดูกผิดที่และการเคลื่อนไหวผิดปกติ[4]
การเจ็บป่วยและการเสียชีวิตเร็วในเด็กเกิดจากภาวะแทรกซ้อนทางเดินหายใจและการรักษารอยโรคที่ไม่เหมาะสม มีเพียงไม่กี่รายที่หายขาดโดยการผ่าตัด[5,6]

2 | ประวัติคนไข้

ผู้ป่วยในรายงานผู้ป่วยของเราคือเด็กหญิงอายุ 7.5 ปีที่มาคลินิกด้วยอาการทางคลินิกและรังสีวิทยาที่ขบวนการเจริญเติบโตที่ผิดปกติของกระดูกเป็นบริเวณกว้าง เมื่อห้าปีที่แล้ว
เมื่อผู้ป่วยอายุ 2.5 ปี การตรวจทางรังสีวิทยาครั้งแรกแสดงให้เห็นการแข็งตัวของเนื้อเยื่ออ่อนเป็นบริเวณกว้าง โดยมีการจัดตำแหน่งและโครงสร้างกระดูกตามปกติ
และไม่มีหลักฐานของการแตกหัก รอยโรคกระดูกสลาย หรือรอยโรคกระดูกเสื่อมแข็ง (รูปที่ 1)
การตรวจชิ้นเนื้อผิวหนังจากรอยโรคที่ต้นขาทั้งสองข้างแสดงให้เห็นการวินิจฉัยที่เป็นไปได้ของ "calcinosis cutis" การสะสมแคลเซี่ยมอย่างผิดปกติใต้ผิวหนัง
ในเวลานั้น การตรวจ Antinuclear antibody เป็นการตรวจพื้นฐานที่ช่วยประเมินโรคแพ้ภูมิตัวเอง (ANA) ให้ผลบวกและแลคเตตดีไฮโดรจีเนส (LDH) เพิ่มขึ้น
(346 IU/L ช่วงปกติ 81-234 IU/L) บ่งชี้ความเสียหายของเนื้อเยื่อ SGPT คือ 44.4 IU/L (ปกติ 0-31), SGOT คือ 43.5 IU/L (ปกติ 0-31) และ
ALP คือ 163 IU/L (ปกติ 28-78) การวินิจฉัยโรคผิวหนังอักเสบในวัยรุ่นเป็นการวินิจฉัยที่ได้รับหลังจากการปรึกษาด้านผิวหนัง
และผู้ป่วยได้รับยาครีมคอร์ติโคสเตียรอยด์ทาเฉพาะที่และยา methotrexate แบบรับประทาน อาการทางคลินิกของผู้ป่วยไม่ดีขึ้น เธอจึงหยุดการรักษาใน 4 เดือนต่อมา

จากการตรวจทางคลินิก ผู้ป่วยมีก้อนกระดูกแข็งที่เห็นได้ชัดเจนบนใบหน้าและแขนขาทั้งช่วงบนและล่าง ซึ่งเริ่มแรกเมื่ออายุ 2.5 ปี
ก้อนเนื้อเหล่านั้นเจ็บปวดโดยเฉพาะในตอนกลางคืน โดยมีก้อนเนื้อใหม่เกิดขึ้นหนึ่งหรือสองก้อนทุกเดือน ก้อนเนื้อจะมีสารคัดหลั่งออกมาเป็นระยะๆ ทิ้งรอยแผลเป็นลึกไว้
เนื่องจากก้อนเนื้อทำให้ผู้ป่วยไม่สามารถยืดศอกขวาได้และไม่สามารถนั่งยองได้ (รูปที่ 2) เธอเป็นเด็กสาวขี้อายและเก็บตัว ไม่มีประวัติครอบครัวที่เกี่ยวข้อง
และประวัติการรักษาส่วนตัวของเธอก็ปลอดจากโรคสำคัญอื่นๆ สิ่งที่น่าสนใจมากเมื่อเธอเขียนหนังสือ เธอมักจะทำผิดพลาดจนเป็นนิสัย
โดยเขียนภาพสะท้อนกลับด้านของตัวอักษรและตัวเลข (รูปที่ 3)

2.1 | การรักษา / ผลการรักษา

ผู้ป่วยได้รับการรักษาด้วยวิธีการรักษาเฉพาะบุคคลตามหลักการของโฮมีโอพาธีแนวดั้งเดิมและเข้ารับการตรวจติดตามผลเป็นประจำ ตารางที่ 1
แสดงอาการและตำรับยาโฮมีโอพาธีที่ให้แก่ผู้ป่วยตลอดระยะเวลาการรักษา หลังจากเดือนแรก ภาพอาการทางคลินิกของเธอก็ดีขึ้นอย่างเห็นได้ชัด
ไม่มีอาการปวดกลางคืนอีกต่อไป และเด็กก็กระตือรือร้นมากขึ้น ไม่มีการเกิดก้อนเนื้อใหม่ใดๆ
และก้อนเนื้อเก่าสองก้เริ่มอ่อนอนตัวและมีของสารคัดหลั่งสีเหลืองมะนาวออกจากผิวหนัง (รูปที่ 4) ตำรับยาหลายตัว (ตารางที่ 1)
ซึ่งทั้งหมดถูกจ่ายตามลำดับตามกฎของโฮมีโอพาธีแนวดั้ง และดำเนินต่อไปในช่วงหลายเดือนต่อมา โดยอาการของผู้ป่วยจะดีขึ้นอย่างช้าๆ แต่มั่นคง
เจ็ดเดือนหลังจากการรักษาครั้งแรก แคลเซียมที่สะสมอยู่ถูกขับออกจากแขนซ้ายของเธออย่างหมดสิ้น (รูปที่ 5)

การตรวจสอบทางรังสีวิทยา 15 เดือนหลังการรักษาเบื้องต้น พบว่าจำนวนและขนาดของความขุ่นของแคลเซียมลดลงอย่างมีนัยสำคัญ (รูปที่ 6) ผู้ป่วยสามารถนั่งยองๆ
และยืดข้อศอกขวาได้ การปรับปรุงทางรังสีวิทยาเห็นได้ชัดจนกระทั่งการนัดตรวจติดตามผลและ 23 เดือนหลังจากการนัดตรวจครั้งแรก (รูปที่ 7)
สภาพทางคลินิกของผู้ป่วยดีขึ้น และการทดสอบในห้องปฏิบัติการดีขึ้น: LDH 294.9 U/L (ปกติ: 135-214 U/L) ผู้ป่วยไม่มีการพัฒนาก้อนเนื้อใหม่ใดๆ
นับตั้งแต่เริ่มการรักษาโฮมีโอพาธีย์ จริงๆ แล้วเราไม่ได้สังเกตเห็นก้อนเนื้อใหม่ใดๆ หลังจากรับตำรับยาตัวแรก นอกจากนี้เรายังสังเกตเห็นการปรับปรุงรูปแบบการเขียนของเธอ
ในการนัดตรวจติดตามผลครั้งล่าสุด ผู้ป่วยไม่ได้ทำผิดพลาดใดๆ ในการเขียนเลย

การเอ็กซ์เรย์ครั้งล่าสุดของผู้ป่วยจะถูกถ่ายหลังจากการรักษาครั้งแรก 29 เดือน (รูปที่ 8) ตามรายงานของนักรังสีวิทยา
“การแข็งตัวของเนื้อเยื่ออ่อนในแขนขามีการถดถอยลงอย่างมีนัยสำคัญเมื่อเทียบกับฟิล์มครั้งก่อนๆ – ไม่มีรอยโรคใหม่เกิดขึ้น”

รูปที่ 1 ผลการตรวจทางรังสีครั้งแรก ผู้ป่วยอายุ 2 ปี

รูปที่ 2 สภาพทางคลินิกของผู้ป่วยเมื่อได้รับคำปรึกษาครั้งแรก

รูปที่ **3** รูปแบบการเขียนของผู้ป่วย

รูปที่ 4 ก้อนเนื้อคายสารคัดหลั่งของสะโพกและเข่าขวา 1 สัปดาห์หลังจากการรักษาครั้งแรก

รูปที่ 5 คราบแคลเซียมที่สะสมถูกขับออกจากแขนซ้าย 7 เดือนหลังการรักษาครั้งแรก

รูปที่ 6 เอ็กซ์เรย์ของขาทั้งสองข้างและจากแขนขวาในช่วงเริ่มต้นของการรักษาและในอีก **15** เดือนหลังจากนั้น

รูปที่ **7** ภาพเอ็กซ์เรย์ 23 เดือนหลังการรักษาครั้งแรก

รูปที่ **8** ภาพเอ็กซ์เรย์ล่าสุด 29 เดือนหลังการรักษาครั้งแรก

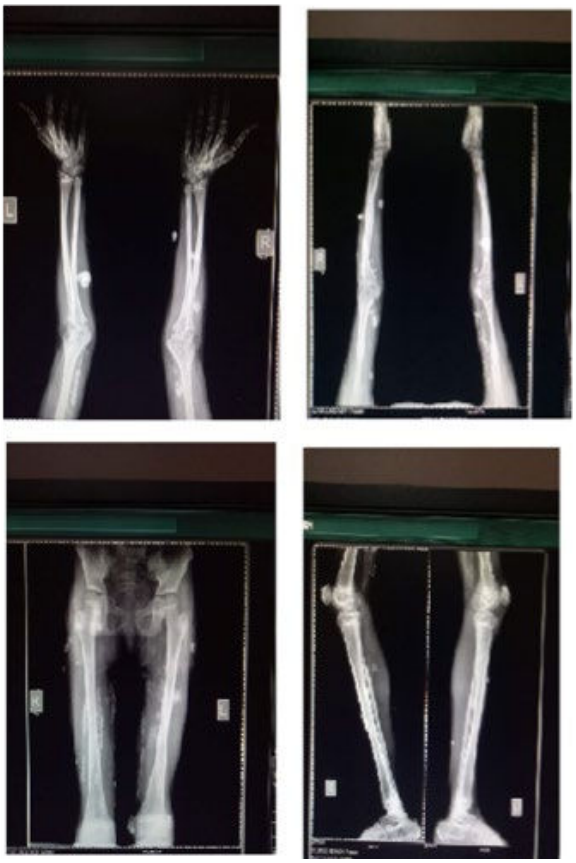

ตาราง **1** ลำดับของตำรับยาที่จ่ายให้กับผู้ป่วยในระหว่างการรักษาของเธอ

วันที่	อาการต่างๆ	การจ่ายตำรับยา
19 เมษายน 2017	เจ็บก้อนเนื้อที่มีแคลเซียมสะสมอยู่ – อาการแย่ลงในเวลากลางคืนและจากการสัมผัสและการเคลื่อนไหวเล็กน้อย อุจจาระ ปัสสาวะและกลิ่นลมหายใจที่น่ารังเกียจ เก็บตัว มีการเขียนผิดระหว่างการเขียน สลับตัวอักษร ชอบเกลือและเนย ไม่ชอบของหวาน	Mercurius solubilis, 1M, 1 ครั้ง
20 พฤษภาคม 2017	ไม่มีอาการปวดกลางคืน น้ำหนักเพิ่มขึ้น 300 กรัม กระฉับกระเฉงมากขึ้น ไม่มีก้อนเนื้อใหม่ ก้อนเนื้อเก่าสองอันเริ่มนิ่มและมีสารคัดหลั่งสีคล้ายมะนาว	ไม่ได้จ่ายยา
21 สิงหาคม 2017	อยากทานของหวาน ร้องไห้ อยู่ในอารมณ์น้ำตาคลอ ขี้อายเมื่อปรากฏตัวในที่สาธารณะ กลิ่นอุจจาระที่น่ารังเกียจพร้อมกับอาการท้องผูก ทัศนคติแบบเผด็จการ ยังคงทำผิดพลาดในการเขียนสลับตัวอักษร	Lycopodium, 1M, 1 ครั้ง
10 กุมภาพันธ์ 2018	คนไข้ยังคงเขียนผิด ขาดความมั่นใจ ไม่อยากไปโรงเรียน	ซ้ำ lycopodium 1M, 1ครั้ง
23 กันยายน2018	ก้อนเนื้อนิ่มลง ราวกับพร้อมที่จะมีสารคัดหลั่งไหลออกมา ก้อนสองก้อนสีแดงและเจ็บปวดมากจากการสัมผัสเพียงเล็กน้อย เด็กร้องไห้เพราะความเจ็บปวด หัวร้อนกับแขนขาเย็น	Belladonna, 1M, 1 ครั้ง
19 ธันวาคม 2018	สารคัดหลั่งของร่างกายที่กลิ่นน่ารังเกียจ (อุจจาระ ปัสสาวะ เหงื่อ) อาการคันของก้อนเนื้อ สะเก็ดแผลแห้งที่จมูก มีความไม่เป็นระเบียบ ชอบของหวาน	Sulfur, 1M, 1 ครั้ง

3 | การอภิปราย

โฮมีโอพาธีย์ หรือ "เวชศาสตร์พลังงาน" ก่อตั้งขึ้นในศตวรรษที่ 19 โดย ดร. ซามูเอล ฮาห์เนมันน์ (ค.ศ. 1755-1843) เป็นสาขาหนึ่งของวิทยาศาสตร์การแพทย์ที่มีพื้นฐานอยู่บนหลักการที่ว่า โรคต่างๆ สามารถรักษาให้หายได้โดยการเสริมสร้างกลไกการป้องกันตัวเองของร่างกายด้วยสสารที่คัดสรรมาจากคุณสมบัติการให้พลังงาน การสังเกตนี้เรียกว่ากฎแห่งความคล้ายคลึง (Similia Similibus Curantur) มาจากคำภาษากรีก "homeo" และ "pathos" ซึ่งหมายถึง "ความทุกข์ทรมานที่คล้ายกัน" โฮมีโอพาธีใช้ตำรับยาที่คัดสรรมาจากสมุนไพร แร่ธาตุ หรือสารเคมี ซึ่งอยู่ในรูปแบบสสารดิบ จะทำให้ร่างกายที่แข็งแรงมีอาการแบบเดียวกับที่พบใน คนป่วยที่เป็นโรคเฉพาะนั้น อย่างไรก็ตาม สสารดิบนี้ถูกเจือจางและทำให้บริสุทธิ์จนเกินจุดที่เป็นอันตราย สู่สถานะพลังงานที่สำคัญ[7]

ปัญหาทั้งหมดที่เกี่ยวข้องกับสุขภาพและโรคขึ้นอยู่กับความสามารถของสิ่งมีชีวิตในการรักษาสภาวะสมดุล พลังงานที่ซับซ้อนหรือที่รู้จักกันในชื่อ "พลังชีวิต" ตามข้อมูลของ Hahnemann[8] นั้นเชื่อมโยงกับกลไกการป้องกันตัวเองโดยรวม โดยเป็นรากฐานของสุขภาพดีและภาวะสุขภาพองค์รวมสมบูรณ์สูงสุด หรือการขาดสิ่งเหล่านี้ เมื่อพลังงานที่ซับซ้อน "พลังชีวิต"ได้รับผลกระทบ ความไม่สมดุลของสิ่งมีชีวิตจะถูกสร้างขึ้น เมื่อเวลาผ่านไป ความไม่สอดคล้องนี้ส่งผลกระทบอย่างมากต่อสิ่งมีชีวิตทางกายภาพและก่อให้เกิดโรค.[9]

การเจือจางอย่างยิ่งยวดที่ใช้ในตำรับยาโฮมีโอพาธีย์—การเจือจางเกินขีดจำกัดของ Avogadro ($<10^{23}$) และการสันนิษฐานว่าสารที่เจือจางจนถึงระดับนั้นไม่สามารถมีสารสำคัญที่ออกฤทธิ์ได้—กลายเป็นประเด็นถกเถียงกันอย่างเผ็ดร้อนนับตั้งแต่สมัยของ Hahnemann ซึ่งนำไปสู่การโต้แย้งว่า ตำรับยาโฮมีโอพาธีย์ไม่มีสารสำคัญที่ออกฤทธิ์ดังนั้นจึงเฉื่อย อย่างไรก็ตาม การวิจัยเมื่อเร็วๆ นี้พิสูจน์ให้เห็นถึงการมีอยู่ของวัตถุจากแหล่งอนุภาคนาโนของตำรับยาโฮมีโอพาธีย์ที่ได้มาจากโลหะในการเจือจางหลายครั้งที่เกินกว่า เลขอาโวกาโดร โดยใช้กล้องจุลทรรศน์อิเล็กตรอนแบบส่องผ่าน (TEM) การเลี้ยวเบนของอิเล็กตรอน และการวิเคราะห์ทางเคมีโดยสเปกโตรสการแผ่รังสีอะตอมของพลาสมาควบคู่แบบเหนี่ยวนำ - สำเนา (ICP-IES)[10] เมื่อเร็ว ๆ นี้ Tournier และ Roberts ในปี 2015 ทดลองกับสีย้อมโซลวาโตโครมิก และแสดงให้เห็นว่าการมีพลังของการเจือจางของตำรับยาโฮมีโอพาธีย์ glycerol 50M อย่างต่อเนื่องและทำซ้ำได้ส่งผลต่อสเปกตรัมการดูดซับของสีย้อมโซลวาโตโครมิกทั้งหกที่ทดสอบเมื่อเปรียบเทียบกับ การควบคุม ซึ่งหมายความว่าการเจือจางของตำรับยาโฮมีโอพาธีย์ไม่ใช่เป็น "แค่น้ำ" [11-13] !

การเกิดโรคของ HO แต่กำเนิดนั้นไม่ชัดเจน แต่คิดว่าการอักเสบเฉพาะที่ที่รุนแรงซึ่งเกิดจากการกระทบกระเทือนทางกายภาพนั้นนำไปสู่การสรรหาเซลล์ต้นกำเนิด การปลดปล่อยปัจจัยที่ก่อให้เกิดโรคกระดูก ความปั่นป่วนของกระบวนการซ่อมแซมเนื้อเยื่อปกติ และในที่สุด การก่อตัวของการเจริญเติบโตที่ผิดปกติของกระดูก[1] อย่างไรก็ตาม HO แต่กำเนิดนั้นพบได้น้อยมาก แต่อาจรุนแรงมาก โดยเกิดขึ้นในเด็กที่มี (FOP)โรค "เอฟโอพี" โรคกรรมพันธุ์ชนิดหนึ่งทำให้กล้ามเนื้อและเอ็นในตัวคนแปรสภาพเป็นกระดูก หรือ (POH) ความผิดปกติที่พบได้น้อยมากซึ่งกระดูกก่อตัวขึ้นในส่วนที่ผิดปกติของร่างกาย มีการระบุการกลายพันธุ์หลายอย่างในสภาวะทางพยาธิวิทยาเหล่านี้ และพวกมันทั้งหมดรวมกลุ่มกันโดเมนที่อุดมไปด้วยไกลซีนซีรีน (GS) ในเซลล์ของ ALK2 ซึ่งการกลายพันธุ์ที่พบบ่อยที่สุดคือ $ACVR_1R_{206}H$[14]

HO แต่กำเนิด ตามความเป็นจริงแล้วอาจรักษาได้ยากมาก ในผู้ป่วย FOP พยาธิวิทยาอาจรุนแรงมาก โดยเกี่ยวข้องกับการสะสมของมวลกกระดูกอ่อนกลายเป็นกระดูกแข็งจำนวนมากทั่วร่างกาย HOในผู้ป่วยเหล่านั้นไม่สามารถทำงานได้ เนื่องจากโรคนี้มีปฏิกิริยาติดเชื้อสูงและการผ่าตัดอาจทำให้เกิด HO ซ้ำและรุนแรงยิ่งขึ้น ในระหว่างที่อาการกำเริบของโรค จะมีการระบุใช้ขนาดยาคอร์ติโคสเตียรอยด์ในปริมาณสูงในช่วงเวลาสั้นๆ 4-5 วัน การรักษาด้วยสเตียรอยด์สามารถบรรเทาอาการอักเสบ บวม และปวดได้ แต่ไม่สามารถลดการลุกลามของ HO[15] ได้ เนื่องจากผู้ป่วย FOP มีการกลายพันธุ์ที่กำลังทำอย่างช้าๆ กลยุทธ์การรักษาในช่วงไม่กี่ปีที่ผ่านมา ได้ทำการทดลองกับยาหลายชนิดที่มุ่งสู่เส้นทางเฉพาะในลำดับของการเกิดโรค[1]

ทั้งผลลัพธ์ทางคลินิกและรังสีวิทยาของผู้ป่วยของเราหลังการรักษาด้วยโฮมีโอพาธีย์แนวตั้งเดิมเฉพาะบุคคลมีแนวโน้มที่ดีอย่างแน่นอน จากข้อมูลของ วิธุคัส กลไกการป้องกันตัวเองโดยรวมดูเหมือนจะมีสติปัญญา "สูงกว่า" ซึ่งสามารถรักษาสมดุลที่เหมาะสมภายใต้ความเครียดใดๆ ได้ โฮมีโอพาธีย์สามารถรักษาโรคได้ด้วยวิธีที่อ่อนโยนกว่า ซึ่งส่งเสริมและเพิ่มปฏิกิริยาตามธรรมชาติของระบบภูมิคุ้มกัน[16-18]

4 | สรุป

เรานำเสนอกรณีของเด็กสาวที่ทุกข์ทรมานจากขบวนการเจริญเติบโตที่ผิดปกติของกระดูกแต่กำเนิดซึ่งการรักษาตามหลักการของโฮมีโอพาธีแนวดั้งเดิมมีผลทางคลินิกและรังสีวิทยาที่ดีมาก นี่เป็นกรณีที่ได้รับการตีพิมพ์ครั้งแรกเกี่ยวกับการรักษาโรคทางพยาธิวิทยาที่ยากนี้ด้วยโฮมีโอพาธีย์แนวดั้งเดิม
จำเป็นต้องมีกรณีคนไข้อีกจำนวนมากและการวิจัยเพิ่มเติมอีกมากเพื่อสรุปว่าโฮมีโอพาธีย์แนวดั้งเดิมสามารถเป็นทางเลือกในการรักษาสำหรับพยาธิสภาพที่รุนแรงนี้ได้

คำประกาศเรื่องผลประโยชน์ที่ขัดแย้งกัน

ผู้นิพนธ์ประกาศว่าไม่มีความขัดแย้งทางผลประโยชน์ที่เกี่ยวข้องกับการวิจัย การประพันธ์ และ/หรือการตีพิมพ์บทความนี้

การมีส่วนร่วมของผู้นิพนธ์

ดร. อะตูล จาก์กี และ ดร. ลาติกา จาก์กี รับผิดชอบในการรักษาผู้ป่วยภายใต้การดูแลของ ศาสตราจารย์ จอร์จ วิธูคัส ดร. สีมา มาเฮช และ ดร. ดีโอนิซีส ซินท์ซาสรับหน้าที่การทบทวนวรรณกรรมและเขียนรายงาน

ORCID

ดีโอนิซีส ซินท์ซาส https://orcid.org/0000-0002-0715-4438

จอร์จ วิธูคัส https://orcid.org/0000-0002-9118-8306

วิธีอ้างอิงบทความนี้: Tsintzas D, Jaggi A, Jaggi L, Mahesh S, Vithoulkas G. Heterotopic ossification in a 7-year-old female patient treated with individualized homeopathy: A case report. *Clin Case Rep*. 2019;7:2526–2533. https://doi.org/10.1002/ccr3.2547

อ้างอิง

1. Pacifici M. Acquired and congenital forms of heterotopic ossifica- tion: new pathogenic insights and therapeutic opportunities. *Curr Opin Pharmacol*. 2018;40:51-58.

2. van Kuijk AA, Geurts AC, van Kuppevelt HJ. Neurogenic heterotopic ossification in spinal cord injury. *Spinal Cord*. 2002;40:313-326.

3. Bossche LV, Vanderstraeten G. Heterotopic ossification: a review. *J Rehabil Med*. 2005;37:129-136.

4. Jitariu A, Hersdea R, Ceausu A. Myositis ossificans-a case re- port and review of literature. *Research and Clinical Medicine*. 2016;1:26-29.

5. Li PF, Lin ZL, Pang ZH. Non-traumatic myositis ossificans cir- cumscripta at elbow joint in a 9-year old child. *Chin J Traumatol*. 2016;19:122-124.

6. Murrad K, Rand A, Abdulaziz J, Mrad MA. Heterotopic ossifica- tion in a newborn: a case report. *Eplasty*. 2016;16:e37.

7. Vithoulkas G. *The science of homeopathy*. Athens, Greece: International Academy of Classical Homeopathy; 2012.

8. Hahnemann S. *Organon der rationellen Heilkunst*. Leipzig (Arnold), Germany: Stuttgart Homoion-Verlag; 1810.

9. George V. *Levels of health. The second volume of the science of ho- meopathy*. Alonissos, Greece: International Academy of Classical. Homeopathy. 2019.

10. Chikramane PS, Suresh AK, Bellare JR, Kane SG. Extreme ho- meopathic dilutions retain starting materials: a nanoparticulate per- spective. *Homeopathy*. 2010;99:231-242.

11. Tournier A, Roberts R. *Chemical dyes can detect presence of ho- meopathic high dilutions*. London, UK: HRI Research Article; 2015.

12. Mahesh S, Shah V, Mallappa M, Vithoulkas G. Psoriasis cases of same diagnosis but different phenotypes-management through individualized homeopathic therapy. *Clin Case Rep*. 2019;7:1499-1507.

13. Mahesh S, Mallappa M, Vithoulkas G. Gangrene: five case studies of gangrene, preventing amputation through homoeopathic ther- apy. *Ind J Res Homoeopathy*. 2015;9:114-122.

14. Pacifici M, Shore EM. Common mutations in ALK2/ACVR1, a multi-faceted receptor, have roles in distinct pediatric musculo- skeletal and neural orphan disorders. *Cytokine Growth Factor Rev*. 2016;27:93-104.

15. Kaplan FS, Shore EM, Glaser DL, Emerson S. The medical man- agement of fibrodysplasia ossificans progressiva: current treat- ment considerations. Clin Proc Int Clin Consort Fibrodysplasia Ossificans Progressiva. 2011;4:1-100.

16. Vithoulkas G, Carlino S. The "continuum" of a unified theory of diseases. Med Sci Monit. 2010;16:7-15.
17. Mahesh S, Mallappa M, Tsintzas D, Vithoulkas G. Homeopathic treatment of vitiligo: a report of fourteen cases. Am J Case Rep. 2017;18:1276-1283.
18. Chabanov D, Tsintzas D, Vithoulkas G. Levels of health theory with the example of a case of juvenile rheumatoid arthritis. J Evid Based Integr Med. 2018;23.