Osificare heterotopică la o fetiţă de 7 ani tratată cu homeopatie individualizată: un raport de caz

Dionysios Tsintzas, Atul Jaggi, Latika Jaggi, Seema Mahesh, George Vithoulkas
Prima publicare: 19 noiembrie 2019

Abstract
Homeopatia clasică poate fi inclusă printre opţiunile de tratament pentru osificarea heterotopică congenitală.

Cuvinte cheie
homeopatie clasică, osificare heterotopică, terapie individualizată

1. INTRODUCERE

Prezentăm un raport de caz al unei fetiţe de 7 ani care suferă de osificare heterotopică congenitală severă. Pacienta a primit tratament cu remedii individualizate conform regulilor homeopatiei clasice, demonstrând o îmbunătăţire constantă atât a stării clinice, cât şi a constatărilor radiologice în următorii 2 ani.

Osificarea heterotopică (OH) constă în formarea ţesutului osos în regiunile anatomice extrascheletale în detrimentul ţesuturilor locale, inclusiv ţesutului muscular şi conjunctiv.[1] Formarea osului lamelar în ţesuturile moi, acolo unde osul în mod normal nu există, se mai numeşte şi miozită osificantă. Cu toate acestea, ar fi mai corect să descriem implicarea muşchilor scheletici ca miozită osificantă, şi implicarea ţesuturilor moi în general, ca osificare ectopică sau heterotopică.[2] Aceste mase osoase pot duce la dureri cronice, anchiloză articulară, ulcere de presiune, tromboză venoasă, şi multe alte complicaţii în starea de sanătate.[3]

Osificarea heterotopică poate fi dobândită, declanşată de traumatisme, proceduri chirurgicale, leziuni ale măduvei spinării şi ale creierului, arsuri extinse sau imobilizare de lungă durată.[1, 2] OH congenitală este o afecţiune foarte rară care apare la copii şi adolescenţi şi este considerată o boală autozomal-dominantă cu penetrare neregulată care duce la formarea osoasă ectopică şi tulburări de mişcare.[4] Morbiditatea şi mortalitatea precoce la copii se datorează complicaţiilor respiratorii şi tratamentului necorespunzător al leziunilor, foarte puţine cazuri fiind vindecate prin intervenţie chirurgicală.[5, 6]

2. ISTORICUL CAZULUI

Pacienta raportului nostru de caz este o fetiţă de 7,5 ani care s-a prezentat la clinică cu semne clinice şi radiologice extinse de osificare heterotopică (OH). În urmă cu 5 ani, când pacienta avea 2,5 ani, la prima investigaţie radiologică s-au evidenţiat calcificări extinse ale ţesuturilor moi, cu alinierea şi arhitectura oaselor normale, fără semne de fractură, leziune osoasă litică sau sclerotică (Figura 1). O biopsie cutanată din leziunile ambelor coapse a arătat posibilitatea de diagnostic de „calcinoză cutanată”. La acel moment, anticorpii antinucleari (ANA) erau pozitivi şi lactat dehidrogenaza (LDH) era crescută (346 UI/L, interval normal

81-234 UI/L), indicând leziuni tisulare. SGPT era 44,4 UI/L (normal 0-31), SGOT era 43,5 UI/L (normal 0-31) şi ALP era 163 UI/L (normal 28-78). Dermatomiozita juvenilă a fost diagnosticul pus în urma unui consult dermatologic, iar pacientei i s-au prescris unguente topice cu corticosteroizi şi metotrexat oral. Nu s-a înregistrat nicio ameliorare a stării clinice a pacientei, aşa că a întrerupt tratamentul după 4 luni.

Figura 1 Primul rezultat radiologic, pacient de 2 ani

La examenul clinic, pacienta suferea de noduli osoşi duri evidenţi la nivelul feţei şi a membrelor superioare şi inferioare, care au apărut iniţial la vârsta de 2,5 ani. Acei noduli erau dureroşi, mai ales în timpul nopţii, lunar apăreau 1-2 noduli noi; nodulii se eliminau din când în când, lăsând cicatrici adânci. Din cauza nodulilor, pacienta nu-şi putea extinde cotul drept şi nu putea să se ghemuiască (Figura 2). Era o fată timidă şi rezervată, fără antecedente familiale relevante şi istoricul ei medical personal era lipsit de orice altă boală majoră. Foarte interesant când scria, făcea greşeli obişnuite, scriind literele şi numerele în oglindă (Figura 3).

Figura 2 Condiţia clinică a pacientei la prima consultaţie

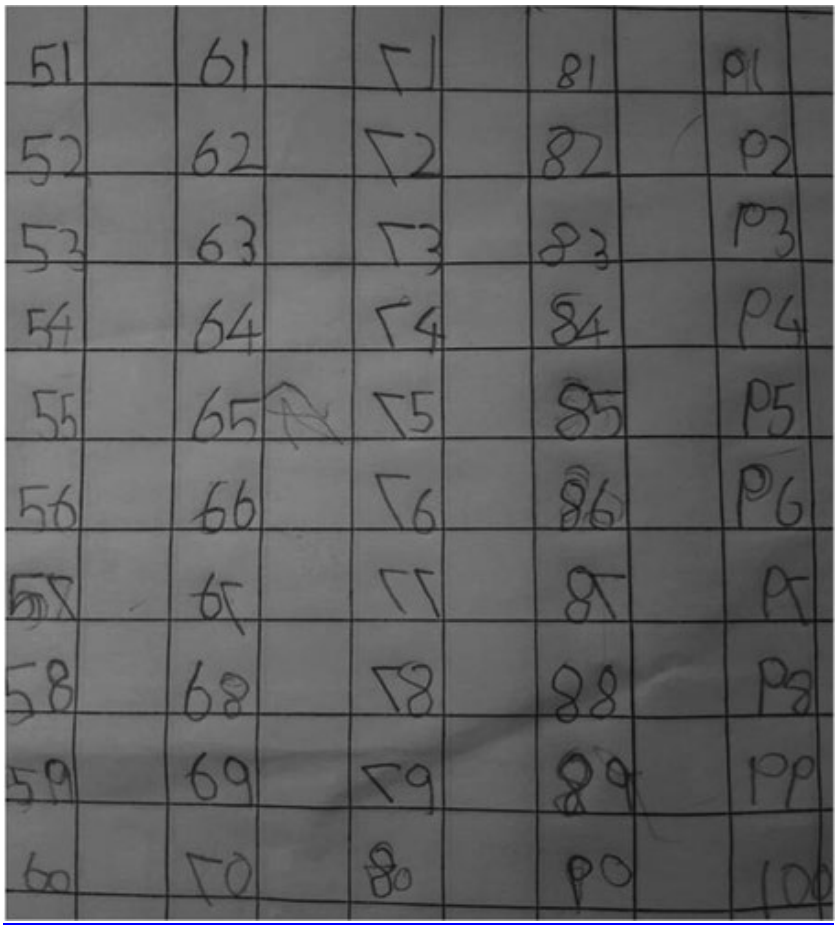

Figura 3 Modul de scriere a pacientei

2.1 Tratament/Rezultat

Pacienta a fost tratată cu remedii individualizate după principiile homeopatiei clasice şi a participat cu regularitate la followup-uri. Tabelul 1 prezintă simptomele şi remediile homeopate administrate pacientei pe parcursul tratamentului. După prima lună, tabloul ei clinic s-a îmbunătăţit cu siguranţă: nu au mai existat dureri nocturne, iar copilul a fost mai activ. Nu au mai apărut noduli noi, iar 2 noduli vechi au devenit moi şi au eliminat prin piele o substanţă de culoarea varului (Figura 4). Tratamentul cu o serie de remedii (Tabelul 1), care au fost toate prescrise după regulile homeopatiei clasice, a continuat în lunile următoare, cu ameliorarea lentă, dar constantă a stării pacientei. La 7 luni după tratamentul iniţial, un depozit calcificat a fost literalmente expulzat din braţul stâng (Figura 5).

Tabelul 1. Seria de remedii prescrise pacientei în timpul tratamentului

Data	Simptome	Prescripţie
19 Aprilie 2017	Ganglioni calcificaţi dureroşi - simptomele se agravează în timpul nopţii şi la atingere uşoară şi mişcare. Scaune, urină şi halenă urât mirositoare. Fată rezervată, care face greşeli în scris, inversează literele. Doreşte sare şi unt, nu-i plac dulciurile	*Mercurius solubilis* 1M, 1 doză
20 Mai 2017	Fără dureri nocturne, a luat în greutate 300 gr, mai activă. Fără noduli noi. Doi noduli vechi au devenit moi şi au eliminat o substanţă ca varul	Niciun remediu prescris
21 August 2017	Dorinţă de dulce, plângăcioasă – dispoziţie plângăcioasă, timidă când apare în public. Miros urât al scaunului cu constipaţie. Atitudine dictatorială. Încă face greşeli în scris, inversează literele	*Lycopodium*, 1M, 1 doză
10 Februarie 2018	Pacienta continuă să facă greşeli în scris, lipsă de încredere în ea, nu vrea să meargă la şcoală	Repetă *Lycopodium* 1M, 1 doză
23 Septembrie 2018	Nodulii s-au înmuiat, ca şi cum ar fi gata să se elimine – doi dintre aceştia sunt roşii şi foarte dureroşi la cea mai mică atingere. Copilul plânge din cauza durerii. Cap fierbinte cu extremităţi reci	*Belladonna*, 1M, 1 doză
19 Decembrie 2018	Secreţii urât mirositoare ale corpului (scaun, urină, transpiraţie), prurit al nodulilor, mănâncă cruste nazale, dezordonată, dorinţă de dulce	*Sulphur*, 1M, 1 doză

Figura 4 Eliminare din nodulul de pe coapsa şi genunchiul drept la o săptămână după primul remediu

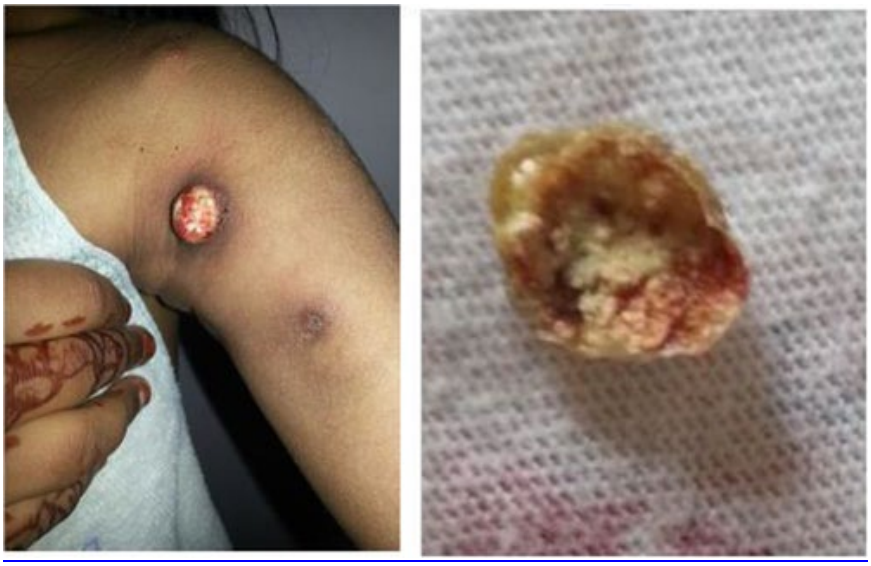

Figura 5 Depozit calcificat eliminat din braţul stâng, 7 luni după tratamentul iniţial

Investigaţia radiologică la 15 luni după tratamentul iniţial a evidenţiat o reducere semnificativă a numărului şi mărimii opacităţilor calcificate (Figura 6). Pacienta putea acum să se ghemuiască şi să-şi extindă articulaţia cotului drept. Îmbunătăţirea radiologică a fost evidentă până la următorul followup şi la 23 de luni după vizita iniţială (Figura 7). Starea clinică a pacientei se ameliora, iar analizele de laborator erau mai bune: LDH, 294,9 U/L (normal: 135-214 U/L). Pacienta, de când a început tratamentul homeopat nu a mai dezvoltat noduli noi; de fapt nu am observat niciun nodul nou după primul remediu. În plus, am observat o îmbunătăţire a tiparului de scriere; la ultimul followup, pacienta nu mai făcea deloc greşeli în scris.

Figura 6 Radiografiile ambelor membre inferioare şi ale braţului drept la începutul tratamentului şi 15 luni mai târziu

Figura 7 Radiografii, 23 luni după tratamentul iniţial

Ultimele radiografii ale pacientei au fost efectuate la 29 de luni după tratamentul iniţial (Figura 8). Potrivit raportului radiologului, „există o regresie semnificativă a calcificării ţesuturilor moi la nivelul membrelor comparativ cu radiografiile anterioare – nu a apărut nicio leziune nouă.”

Figura 8 Ultimele radiografii, 29 de luni după tratamentul iniţial

3. DISCUŢIE

Homeopatia, „medicina energetică”, fondată în secolul al XIX-lea de dr. Samuel Hahnemann (1755-1843), este o ramură a ştiinţei medicale bazată pe principiul că bolile pot fi vindecate prin întărirea mecanismului de apărare al organismului cu substanţe selectate pentru proprietăţilor lor dătătoare de energie. Această observaţie este cunoscută sub numele de legea similarităţii (*Similia Similibus Curantur*). Derivată din cuvintele greceşti „homeo” şi „pathos”, care înseamnă „suferinţă similară”, homeopatia foloseşte remedii, selectate dintre

ierburi, minerale sau substanţe chimice, care, în forma lor brută, ar produce într-un organism sănătos aceleaşi simptome întâlnite în o persoană bolnavă care suferă de boala specifică. Cu toate acestea, această substanţă brută este diluată şi purificată dincolo de punctul de vătămare a stării sale prin excelenţă energetică.[7]

Întreaga problemă privind sănătatea şi boala depinde de capacitatea organismului de a menţine homeostazia. Complexul energetic –cunoscut şi sub denumirea de „forţa vitală", conform lui Hahnemann[8]– este conectat la mecanismul de apărare în ansamblu, fiind fundamentul pentru starea optimă de sănătate şi bunăstare, sau lipsa acestora. Când complexul energetic este afectat, se creează un dezechilibru al organismului. În timp, acest dezechilibru are impact major asupra organismului fizic, provocând boli.[9]

Diluţiile extreme utilizate în remediile homeopate – diluţii dincolo de limita lui Avogadro (<1023) şi presupunerea că substanţele diluate în acest grad nu pot conţine ingrediente active – au făcut obiectul unei controverse aprinse încă de pe vremea lui Hahnemann, conducând la argumentul că remediile homeopate nu conţin ingrediente active şi sunt, prin urmare, inerte. Cu toate acestea, cercetările recente demonstrează contrariul. Chickramane şi colab. (2010) au fost primii care au descoperit prezenţa materialelor sursă de nanoparticule ale remediilor homeopate derivate din metal în ultra-diluţii multiple dincolo de numărul lui Avogadro, folosind microscopia electronică de transmisie (TEM), difracţia electronică şi analiza chimică prin spectroscopie cu emisie atomo-plasmatică, cuplată inductiv (ICP-IES).[10] Chiar recent, Tournier şi Roberts au experimentat în 2015 cu coloranţi solvatocromici şi au arătat că prezenţa glicerolului în diluţia homeopată 50M a afectat în mod constant şi reproductibil spectrele de absorbţie ale tuturor celor 6 coloranţi solvatocromici testaţi în comparaţie cu controlul, adică diluţiile homeopate nu sunt „doar apă"[11-13]!

Patogeneza OH dobândită nu este clară, dar se crede că inflamaţia locală severă declanşată de agresiunea fizică duce la recrutarea celulelor progenitoare, eliberarea de factori prosckeletogeni, perturbarea proceselor normale de reparare a ţesuturilor şi, în final, la formarea osului heterotopic.[1] Cu toate acestea, OH congenitală este foarte rară, dar poate fi foarte severă, apărând la copiii cu fibrodisplazie osificantă progresivă (FOP) sau heteroplazie osoasă progresivă (POH). Au fost identificate mai multe mutaţii în aceste stări patologice şi toate se grupează în domeniul intracelular bogat în glicin-serină (GS) al ALK2, cea mai comună dintre aceste mutaţii fiind $ACVR1^{R206H}$[14].

OH congenitală ar putea fi cu adevărat dificil de tratat. La pacienţii cu FOP, patologia poate fi foarte agresivă, implicând acumularea unor cantităţi mari de mase osoase endocondrale în tot corpul. OH la aceşti pacienţi este inoperabilă, deoarece boala este foarte reactivă şi intervenţia chirurgicală ar putea provoca o OH recurentă şi uneori chiar mai severă. În timpul exacerbărilor simptomelor sunt indicate doze mari de corticosteroizi pentru o perioadă scurtă de timp: 4-5 zile. Tratamentul cu steroizi poate atenua inflamaţia, edemul şi durerea, dar nu poate reduce evoluţia OH.[15] Deoarece pacienţii cu FOP poartă mutaţii care se activează uşor, în ultimii câţiva ani strategiile terapeutice au experimentat diferite medicamente îndreptate către căi specifice în cascada patogenă a bolii.[1]

Atât rezultatele clinice, cât şi cele radiologice ale pacientei noastre după tratamentul cu homeopatie clasică individualizată sunt cu siguranţă promiţătoare. Potrivit Prof. Vithoulkas,

mecanismul de apărare în ansamblu pare să aibă o inteligenţă „mai înaltă” care este capabilă să menţină un echilibru optim în orice stres. Homeopatia poate trata boli cu mijloace mai blânde, care promovează şi cresc reacţia naturală a sistemului imunitar.[16-18]

4. CONCLUZIE

Prezentăm un caz al unei fetiţe care suferă de osificare heterotopică congenitală extinsă al cărei tratament după principiile homeopatiei clasice a avut rezultate clinice şi radiologice foarte bune. Acesta este primul caz publicat privind tratamentul acestei patologii dificile cu homeopatie clasică. Cu siguranţă sunt necesare mult mai multe cazuri şi mult mai multe cercetări pentru a concluziona că homeopatia clasică poate fi o opţiune de tratament pentru această patologie severă.

CONFLICT DE INTERESE

Autorii nu au de declarat niciun conflict de interese.

CONTRIBUŢIILE AUTORILOR

Dr JA şi dr LJ: au fost responsabili de tratamentul pacientului, sub supravegherea Prof. GV.
Dr SM şi dr DT: au făcut revizuirea literaturii şi scrierea lucrării.

ORCID

Dionysios Tsirtzas https://orcid.org/0000-0002-0715-4438
George Vithoulkas https://orcid.org/0000-0002-9118-8306

Bilbliografie

1. Pacific! M. Acquired and congenital Sirms of let «topic ossifica- tism: new pathogenic insights and therapeutic oppwtunities. ***CUT*** *Opin Pharmacol.* 2018:40:51-58.
2. van Kuijk AA. (ieum AC. van Kuppevelt HI. Neurogenic he re «topic ossification in spinal cord injury. *Spinal Card.* 2002:40:313-326.
3. Bosscbe l.V. Vanikrstracen G. Hétérotopie ossification: a review. *J Rehabil Med.* 2005:37:129-136.
4. Jitariu A. Ilcrsdea R. Geausa A. Myositis ossificans-a care report and review of literature. *Research and Clinical Medicine.* 2016:1:26-29.
5. Li PF. Un ZL. Pang ZH. Non-traumatic myositis ossificans circumscripta at elbow join in a 9-year old child. Chin *J Traasnctol.* 2016;19:122-124.
6. MurradK, Rand A. Abdularâ J. Mrad MA. Hétérotopie ossification in a new bom: a case report. *Eplosay.* 2016:16x37.
7. Vithoulkas G. *The science of homeopathy.* Athens. Greece: International A cade try of Classical Homeopathy: 2012.
8. Hahnemann S. *Organon der ret tone lien lleilkune.* Leipzig (Arnold).Cermany: Stuttgart Homoioo-Verlag: 1810.
9. George V. *Levels of health. The second tvlume oft he science of homeopathy.* Alcnissos. Gree ce : I ntematicnal A catk my of Classical. Homeopathy. 2019.
10. Chikramaïc PS. Suresh AK. Bellare JR. Kane SG. Katremc ho mccpathic dilutions retain starting marerials: a nanoporticulat perspective . *Ucmeopcthy.* 2010:99:231-242.
11. Tournier A. Roberts R. *Chemical dyer can detect pretence of ho- meopaikic high diluions.* London.

LX: HR1 Research Article: 2015.

12. Mahesh S. Shah V. Mai lappa M. Vithoulkas G. Psoriasis cases of same diagnosis but différent phenotypes-management through individualized boencopathic therapy. *Clin Case Rep.* 2019:7:1499-1507.
13. Mahesh S. Mallappa M. VithoulkasG. Gang*ne: five case studies of gangrene, preventing amputation through homoeopathic therapy. *IndJ Res Homoeopcthy.* 2015:9:114-122.
14. Pacific! M. Shore KM. Common mutations in AL K2/ACVR1. a multi-face Ed receptor, have roles in distinct pediatric musculoskeletal and neural orphan disorders. *Cytokine Grcwth factor Rev.* 2016:27:93-104.
15. Kaplan FS. Shore KM.Glaser DL. Emerson S. The medical manage trrnt of fibrodysplasia ossificans progressiva: current treatment considerations. *Clin Proc Ini Clin Consort fibrodysplasia Ossificans Progressiia.* 2011:4:1-100.