Гетеротопическая оссификация у 7-летней пациентки, получавшей индивидуализированную гомеопатическую терапию: отчет о клиническом случае

Dionysios Tsintzas, Atul Jaggi, Latika Jaggi, Seema Mahesh, George Vithoulkas
First published: 19 November 2019

https://doi.org/10.1002/ccr3.2547
Citations: 2
SECTIONS
PDF
TOOLS

SHARE

Аннотация

Классическая гомеопатия может быть одной из терапевтических опций в лечении врожденной гетеротопической оссификации.

1 ВВЕДЕНИЕ

Представляем клинический случай семилетней девочки, страдающей тяжелой врожденной гетеротопической оссификацией. Пациентка получала лечение индивидуально подобранными гомеопатическими препаратами в соответствии с правилами классической гомеопатии, демонстрируя устойчивое улучшение как клинического состояния, так и рентгенологических данных в течение следующих 2 лет.

Гетеротопическая оссификация (ГО) заключается в формировании костной ткани во внескелетных анатомических участках за счет местных тканей, в том числе мышечной и соединительной.1 Образование пластинчатой кости в мягких тканях, где кость в норме отсутствует, также называется оссифицирующим миозитом. Однако было бы точнее описать поражение скелетных мышц как оссифицирующий миозит, а поражение мягких тканей в целом как эктопическую или гетеротопическую оссификацию.2 Эти костные образования могут привести к хронической боли, анкилозу суставов, пролежням, венозному тромбозу и многим другим осложнениям здоровья.3

Гетеротопическая оссификация может быть приобретенной, вызванной травмой, хирургическими вмешательствами, травмами спинного и головного мозга, обширными ожогами или длительной иммобилизацией.1, 2 Врожденная ГО — очень редкое заболевание, возникающее у пациентов педиатрического профиля и расцениваемое как аутосомно-доминантное заболевание с нерегулярной пенетрантностью, приводящей к эктопическому остеогенезу и нарушениям движения.4 Заболеваемость и ранняя смертность у детей обусловлены респираторными осложнениями и неправильным лечением поражений, при этом очень немногие случаи излечиваются с помощью хирургического вмешательства.5, 6

2 ИСТОРИЯ БОЛЕЗНИ

Пациентка нашего клинического случая — девочка 7,5 лет, обратившаяся в клинику с обширными клинико-рентгенологическими признаками гетеротопической оссификации. Пять лет назад, когда пациентке было 2,5 года, первое рентгенологическое исследование показало обширную кальцификацию мягких тканей с нормальным расположением и архитектурой костей и без признаков перелома, литического или склеротического поражения костей (рис. 1). Биопсия кожи пораженных участков обоих бедер показала возможный диагноз «кальциноз кожи». В это время антинуклеарные антитела (АНА) были положительными, а уровень лактатдегидрогеназы (ЛДГ) был повышен 346 МЕ/л (норма 81–234 МЕ/л), что указывает на повреждение тканей. Аланинаминотрансфераза (АЛТ) составляла 44,4 МЕ/л (норма 0–31), аспартатаминотрансфераза (АСТ) составляла 43,5 МЕ/л (норма 0–31), а щелочная фосфатаза (ЩФ) составляла 163 МЕ/л (норма 28–78). Диагноз «ювенильный дерматомиозит» был поставлен после консультации дерматолога, и пациентке были назначены топические кортикостероидные мази и метотрексат перорально. Улучшения в клиническом состоянии пациентки не произошло, поэтому через 4 месяца она прекратила лечение.

Рис. 1
Открыть в PowerPoint
Первые рентгенологические данные, возраст больной - 2 года.

При клиническом осмотре у пациентки наблюдались явные твердые костные узлы на лице, верхних и нижних конечностях, которые впервые появились в возрасте 2,5 лет. Эти узлы были болезненными, особенно ночью; каждый месяц появлялись один или два новых узла; узлы время от времени отделялись, оставляя глубокие рубцы. Из-за узлов пациентка не могла разогнуть правый локоть и сесть на корточки (рис. 2). Она была робкой и сдержанной девочкой, подобного заболевания в семейном анамнезе не было, а в ее личной истории болезни не было никаких других серьезных заболеваний. Очень интересно, что при письме она делала привычные ошибки, записывая буквы и цифры зеркально (рис. 3).

Рис. 2
Открыть в PowerPoint
Клиническое состояние пациентки на первой консультации.

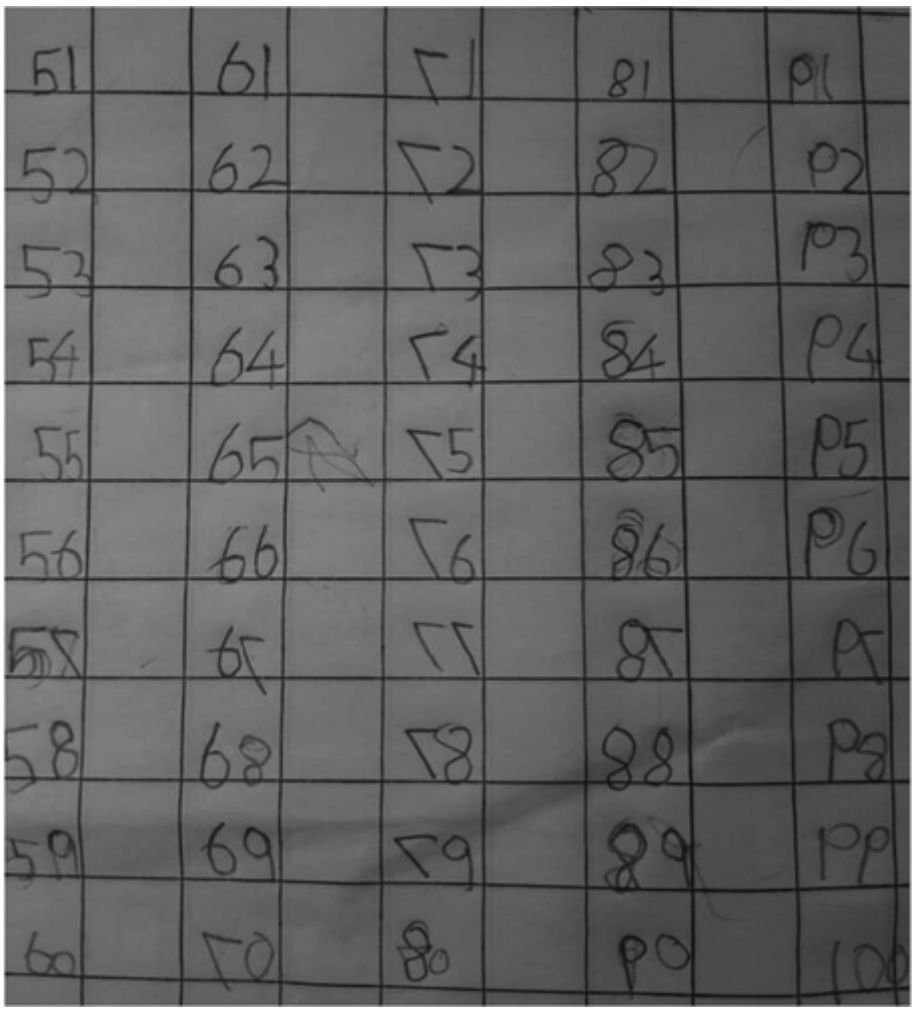

Рис. 3
Открыть в PowerPoint
Пример письма пациентки

2.1 Лечение/результат

Пациентку лечили индивидуально подбираемыми гомеопатическими средствами в соответствии с принципами классической гомеопатии, и она регулярно приходила на контрольные осмотры. В Таблице 1 представлены симптомы и гомеопатические препараты, назначаемые пациентке в ходе лечения. Уже через месяц клиническая картина заметно улучшилась: ночных болей больше не было, ребенок стал более активным. Новых узлов не возникло, а два старых узла стали мягкие и выделили из кожи отделяемое желтоватого цвета (рис. 4). Лечение серией препаратов (табл. 1), назначенных по правилам классической гомеопатии, продолжалось в течение последующих месяцев с медленным, но устойчивым улучшением состояния больного. Через семь месяцев после первоначального лечения кальцинированные отложения буквально были исторгнуты из ее левого предплечья (рис. 5).

Табл. 1. Серия препаратов, назначаемых пациентке во время лечения.

Дата	Симптомы	Назначение
19 апреля 2017	Болезненные кальцинированные узлы — симптомы усиливаются в ночное время, от легкого прикосновения и движения. Зловонные стул, моча и запах изо рта. Закрытая девочка, пишет с ошибками – пишет буквы зеркально. Желает соли и масла, не любит сладости.	Меркуриус солюбилис, 1М, одна доза
20 мая 2017	Ночных болей больше нет, набрала 300 гр., стала активнее. Нет новых узлов. Два старых узла стали мягкие и выделили известково-подобное отделяемое.	Без назначения
21 августа 2017	Полюбила и хочет сладости, плаксивая - легко плачет, робкая на людях. Зловонный запах стула при запоре. Властное поведение. До сих пор делает ошибки на письме – пишет буквы зеркально.	Ликоподиум, 1М, одна доза
10 февраля 2018	Пациентка продолжает делать ошибки при письме, неуверенность в себе, не хочет ходить в школу.	Повторить Ликоподиум 1М, одну дозу
23 сентября 2018	Узлы размягчились, словно готовы вытекать, два из них красные, и очень болят от малейшего прикосновения. Ребенок плачет от боли. Горячая голова и холодные конечности.	Белладонна, 1М, одна доза

Дата	Симптомы	Назначение
19 декабря 2018	Зловонные выделения тела (стул, моча, пот), узлы зудят, ест корки из носа, неряшливая, желание сладкого.	Сульфур, 1М, одна доза

Рис. 4

Открыть в PowerPoint

Узел с отделяемым на правом бедре и правом колене через неделю после первого гомеопатического препарата.

Рис. 5

Открыть в PowerPoint

Кальцинированные образования, самопроизвольно выделенные из левого предплечья через 7 месяцев после начала лечения.

Рентгенограмма через 15 месяцев после первичного лечения показала значительное уменьшение количества и размеров кальцинированных помутнений (рис. 6). Пациентка теперь может приседать на корточки и разгибать правый локтевой сустав. Улучшение по рентгенограмме было очевидным до последующего визита и через 23 месяца после первого визита (рис. 7). Клиническое состояние больной улучшалось, лабораторные результаты стали лучше: ЛДГ 294,9 Ед/л (норма: 135-214 Ед/л). У пациентки не появилось новых узлов с начала гомеопатического лечения; на самом деле мы не наблюдали ни одного нового узла после первой консультации. Кроме того, мы заметили улучшение ее письма; на последнем контрольном визите пациентка не допустила ни одной ошибки в письме.

Рис. 6

Открыть в PowerPoint

Рентгенограммы обеих ног и правой руки в начале лечения и через 15 мес.

Рис. 7

Открыть в PowerPoint

Рентгенограммы через 23 месяца после первичного лечения

Последние рентгеновские снимки пациентки были сделаны через 29 месяцев после первоначального лечения (рис. 8). Согласно отчету рентгенолога, «по сравнению с предыдущими снимками наблюдается значительный регресс кальцификации мягких тканей конечностей – новых поражений не появилось».

Рис. 8
Открыть в PowerPoint
Последние рентгеновские снимки через 29 месяцев после первичного лечения.

3 ДИСКУССИЯ

Гомеопатия, «энергетическая медицина», основанная в девятнадцатом веке доктором Самуилом Ганеманом (1755-1843), является отраслью медицинской науки, основанной на том принципе, что болезни можно вылечить путем укрепления защитного механизма организма с помощью веществ, подобранных с учетом их дающих энергию свойств. Это наблюдение известно как *закон подобия* (Similia Similibus Curantur). Термин «гомеопатия» происходит от греческих слов «гомео» и «пафос», означающих «подобное страдание», и гомеопатия использует средства, выбранные из трав, минеральных или химических элементов, которые в своей сырой форме вызывают в здоровом организме такие же симптомы, какие есть у больного человека, страдающего определенным заболеванием. Однако, это грубое вещество разбавляется и очищается так, что не повреждается его подлинная энергия.7

Весь вопрос, касающийся здоровья и болезни, зависит от способности организма поддерживать гомеостаз. Энергетический комплекс, также известный как «жизненная сила», согласно Ганеману8, связан с защитным механизмом в целом, являясь основой

оптимального здоровья и хорошего самочувствия или их отсутствия. При поражении энергетического комплекса в организме создается дисбаланс. Со временем этот дисбаланс начинает оказывать огромное влияние на физический организм, вызывая болезни.9

Крайне высокие разведения, используемые в гомеопатических препаратах, — разведения, превышающие предел Авогадро ((<10^{23}), и допущение, что вещества, разбавленные до такой степени, не могут содержать активный ингредиент — были и являются предметом горячих споров со времен Ганемана, что привело к утверждению, что гомеопатические средства не содержат никаких активных ингредиентов и, следовательно, неактивны. Тем не менее, недавние исследования доказывают обратное. Команда ученого Chickramane (2010г.) была первой, кто обнаружил наличие исходных материалов наночастиц гомеопатических средств, изготовленных из металлов, в множественных ультраразведениях, превышающих число Авогадро, с помощью просвечивающей электронной микроскопии (ПЭМ), дифракции электронов и химического анализа с помощью спектроскопии индуктивно-связанной плазмо-атомной эмиссии (ICP-IES).10 Совсем недавно Турнье и Робертс в 2015 году экспериментировали с сольватохромными красителями и показали, что наличие гомеопатического разведения глицерина 50М последовательно и воспроизводимо влияло на спектры поглощения всех шести протестированных сольватохромных красителей по сравнению с контролем. Это означает, что гомеопатические разведения — это не «просто вода» 11-13!

Патогенез приобретенной гетеротопической оссификации (ГО) не ясен, но считается, что тяжелое местное воспаление, вызванное физическим повреждением, приводит к рекрутированию клеток-предшественников, высвобождению проскелетогенных факторов, нарушению нормальных процессов восстановления тканей и, наконец, гетеротопическому костному образованию.1 Однако врожденная ГО встречается очень редко, но может быть очень тяжелой, возникая у детей с прогрессирующей оссифицирующей фибродисплазией (ПОФ) или прогрессирующей костной гетероплазией (ПКГ). Было идентифицировано несколько мутаций при этих патологических состояниях, и все они группируются во внутриклеточном домене ALK2, богатым глицин-серином (GS), наиболее распространенной из этих мутаций является $ACVR1^{R206H}$ 14.

Врожденную ГО действительно трудно лечить. У пациентов с ПОФ патология может быть очень агрессивной, сопровождающейся накоплением большого количества эндохондральных костных масс по всему телу. ГО у этих пациентов неоперабельна, так как заболевание высокореактивно, и хирургическое вмешательство может вызвать рецидив и даже утяжеление ГО. При обострении симптомов показаны высокие дозы кортикостероидов в течение короткого периода 4–5 дней. Лечение стероидами может облегчить воспаление, отек и боль, но не может остановить прогрессирование ГО.15 Поскольку пациенты с ПОФ несут в себе легкие активирующие мутации, то в плане терапевтических стратегий в течение последних нескольких лет экспериментировали с различными препаратами, направленными на определенные пути патогенного каскада заболевания.1

Как клинические, так и радиологические результаты нашей пациентки после лечения индивидуально подобранной классической гомеопатией являются определенно многообещающими. По мнению Витулкаса, защитный механизм в целом обладает «высшим» интеллектом, способным поддерживать оптимальный баланс при любом стрессе. Гомеопатия может лечить заболевания более мягкими средствами, которые стимулируют и усиливают естественную реакцию иммунной системы.16-18

4 ЗАКЛЮЧЕНИЕ

Мы представляем случай маленькой девочки, страдающей обширной врожденной гетеротопической оссификацией, лечение которой в соответствии с принципами классической гомеопатии дало очень хорошие клинические и радиологические результаты. Это первый опубликованный случай лечения этой сложной патологии с помощью классической гомеопатии. Определенно необходимо гораздо больше случаев и гораздо больше исследований, чтобы прийти к выводу, что классическая гомеопатия может быть вариантом лечения этой тяжелой патологии.

КОНФЛИКТ ИНТЕРЕСОВ

Конфликт интересов авторами не заявлен.

ВКЛАД АВТОРОВ

Доктор JA и доктор LJ: отвечали за лечение пациента под руководством проф. Дж.В.
Доктор SM и доктор DT: осуществили обзор литературы и написание статьи.

СПИСОК ЛИТЕРАТУРЫ

- 1Pacifici M. Acquired and congenital forms of heterotopic ossification: new pathogenic insights and therapeutic opportunities. *Curr Opin Pharmacol*. 2018; **40**: 51-58.

  View

  CASPubMedWeb of Science®Google Scholar

- 2van Kuijk AA, Geurts AC, van Kuppevelt HJ. Neurogenic heterotopic ossification in spinal cord injury. *Spinal Cord*. 2002; **40**: 313-326.

  View

  PubMedWeb of Science®Google Scholar

- 3Bossche LV, Vanderstraeten G. Heterotopic ossification: a review. *J Rehabil Med*. 2005; **37**: 129-136.

  View

  PubMedWeb of Science®Google Scholar

- 4Jitariu A, Hersdea R, Ceausu A. Myositis ossificans-a case report and review of literature. *Research and Clinical Medicine*. 2016; **1**: 26-29.

  Google Scholar

- 5Li PF, Lin ZL, Pang ZH. Non-traumatic myositis ossificans circumscripta at elbow joint in a 9-year old child. *Chin J Traumatol*. 2016; **19**: 122-124.

PubMedWeb of Science®Google Scholar

- 6Murrad K, Rand A, Abdulaziz J, Mrad MA. Heterotopic ossification in a newborn: a case report. *Eplasty*. 2016; **16**: e37.

PubMedGoogle Scholar

- 7Vithoulkas G. *The science of homeopathy*. Athens, Greece: International Academy of Classical Homeopathy; 2012.

Google Scholar

- 8Hahnemann S. *Organon der rationellen Heilkunst*. Leipzig (Arnold), Germany: Stuttgart Homoion-Verlag; 1810.

Google Scholar

- 9George V. *Levels of health. The second volume of the science of homeopathy*. Alonissos, Greece: International Academy of Classical. Homeopathy. 2019.

Google Scholar

- 10Chikramane PS, Suresh AK, Bellare JR, Kane SG. Extreme homeopathic dilutions retain starting materials: a nanoparticulate perspective. *Homeopathy*. 2010; **99**: 231-242.

View

PubMedWeb of Science®Google Scholar

- 11Tournier A, Roberts R. *Chemical dyes can detect presence of homeopathic high dilutions*. London, UK: HRI Research Article; 2015.

Google Scholar

- 12Mahesh S, Shah V, Mallappa M, Vithoulkas G. Psoriasis cases of same diagnosis but different phenotypes-management through individualized homeopathic therapy. *Clin Case Rep*. 2019; **7**: 1499-1507.

View

PubMedWeb of Science®Google Scholar

- 13Mahesh S, Mallappa M, Vithoulkas G. Gangrene: five case studies of gangrene, preventing amputation through homoeopathic therapy. *Ind J Res Homoeopathy*. 2015; **9**: 114-122.

View

Google Scholar

- 14Pacifici M, Shore EM. Common mutations in ALK2/ACVR1, a multi-faceted receptor, have roles in distinct pediatric musculoskeletal and neural orphan disorders. *Cytokine Growth Factor Rev*. 2016; **27**: 93-104.

View

CASPubMedWeb of Science®Google Scholar

- 15Kaplan FS, Shore EM, Glaser DL, Emerson S. The medical management of fibrodysplasia ossificans progressiva: current treatment considerations. *Clin Proc Int Clin Consort Fibrodysplasia Ossificans Progressiva*. 2011; **4**: 1-100.

Google Scholar

- 16Vithoulkas G, Carlino S. The "continuum" of a unified theory of diseases. *Med Sci Monit*. 2010; **16**: 7-15.

Web of Science®Google Scholar

- 17Mahesh S, Mallappa M, Tsintzas D, Vithoulkas G. Homeopathic treatment of vitiligo: a report of fourteen cases. *Am J Case Rep*. 2017; **18**: 1276-1283.

View

PubMedWeb of Science®Google Scholar

- 18Chabanov D, Tsintzas D, Vithoulkas G. Levels of health theory with the example of a case of juvenile rheumatoid arthritis. *J Evid Based Integr Med*. 2018; **23**.

View

PubMedWeb of Science®Google Scholar