Получен:13Септември 2019 | Приет: 11 Октомври
2019DOI: 10.1002/ccr3.2547

ДОКЛАД НА СЛУЧАЙ

Clinical Case Reports Open Access WILEY

Хетеротопна осификация при 7-годишна пациентка, лекувана с индивидуална хомеопатия: Доклад на случай

Дионисиос Цинцас[1] | **Атул Джаги**[2] | **Латика Джаги**[2] | **Сима Махеш**[3] | **Джордж Витулкас**[4]

[1]Ортопедичен хирург, Център за рехабилитация, Главна болница на Айтолоакарнания, Агринио, Гърция
[2]H3Център по класическа хомеопатия, Нашик, Индия
[3]Център за класическа хомеопатия, Бангалор, Индия
[4]Егейски университет, Митилена, Гърция

Кореспонденция
Цинцас Дионисиос, ортопедичен хирург, Рехабилитационен център, Обща болница на Айтолоакарнания, Коловоу 5, Агринио 30100, Гърция
Email:dentsin@hotmail.com

Резюме

Класическата хомеопатия може да бъде включена сред възможностите за лечение на вродена хетеротопна осификация.

КЛЮЧОВИ ДУМИ

класическа хомеопатия, хетеротопна осификация, индивидуализирана терапия

1 | ВЪВЕДЕНИЕ

Представяме доклад за случай на седемгодишно момиче, страдащо от тежка вродена хетеротопна осификация. Пациентката е лекувана с индивидуални лекарства по правилата на класическата хомеопатия, като през следващите 2 години показа стабилно подобрение както на клиничното си състояние, така и на рентгеновите находки.

Хетеротопната осификация (ХО) се състои в образуване на костна тъкан на извън скелета за сметка на меките тъкани, включително мускулите и съединителната тъкан.[1] Образуването на ламералната кост в меките тъкани, където нормално не съществува кост, се нарича още осифициращ миозит. Въпреки това би било по-точно засягането на скелетните мускули да се описва като осифициращ миозит, а засягането на меките тъкани като цяло - като ектопична или хетеротопична осификация.[2] Тези костни образувания могат да доведат до хронични болка, анкилоза на ставите, язви от натиск, венозна тромбоза и много други здравословни усложнения.[3]

Хетеротопната осификация може да бъде придобита, предизвикана от травма, хирургични процедури, травми на гръбначния и главния мозък, обширни изгаряния или дълготрайно обездвижване.[1,2] Вродената ХО е много рядко заболяване, което се среща при педиатрични пациенти и се разглежда като автозомно-доминантно заболяване с неравномерна пенетрантност, водещо до ектопично образуване на кости и нарушения в движението.[4] Заболеваемостта и ранната смъртност при децата се дължат на респираторни усложнения и неправилно лечение на лезиите, като много малко случаи се лекуват чрез хирургична интервенция.[5,6]

2 | ИСТОРИЯ НА СЛУЧАЯ

Пациентката от нашия доклад е 7,5-годишно момиче, което е постъпило в клиниката с обширни клинични и радиологични признаци на хетеротопна осификация. Преди пет години, когато пациентката е била на 2,5 години, първото рентгенологично изследване е показало обширна калцификация на меките тъкани, с

Това е статия със свободен достъп съгласно условията на лицензия Creative Commons Attribution, което позволява използване, разпространение и възпроизвеждане на всякакъв носител, при условие че оригиналната работа е надлежно цитирана.
©2019TheAuthors.*Clinical Case Reports* published by John Wiley & Sons Ltd.

нормално подреждане и архитектура на костите и липса на следи от фрактура, литична или склеротична костна лезия (фигура 1). Кожната биопсия от лезиите на двете бедра показва възможната диагноза "калциноза на кожата". За това време антинуклеарните антитела (ANA) са положителни, а лактатдехидрогеназата (LDH) е повишена (346 IU/L, нормален диапазон 81-234 IU/L), което показва увреждането на тъканите. SGPT е44,4 IU/L (норма 0-31), SGOT е 43,5 IU/L (норма 0-31), а ALP е 163 IU/L (норма 28-78).

Ювенилен дерматомиозит е диагнозата, добавена след дерматологична консултация и на пациента са предписани локални кортикостероидни мехлеми и перорален метотрексат. Не е настъпило подобрение в клиничното състояние на пациентката, поради което тя прекратява лечението 4 месеца по-късно. При клиничния преглед пациентката страдаше от очевидни твърди костни възли по лицето и двата горни и долни крайника, които се появили на възраст 2,5 години. Тези възли са болезнени, особено през нощта,

ФИГУРА 1 Първите радиологични находки, пациент на 2 години

ФИГУРА 2 Клинично състояние на пациента при първа консултация

20500904, 2019, 12, Downloaded from https://onlinelibrary.wiley.com/doi/10.1002/ccr3.2547 by CochraneBulgaria, Wiley Online Library on [04/02/2024]. See the Terms and Conditions (https://onlinelibrary.wiley.com/terms-and-conditions) on Wiley Online Library for rules of use; OA articles are governed by the applicable Creative Commons License

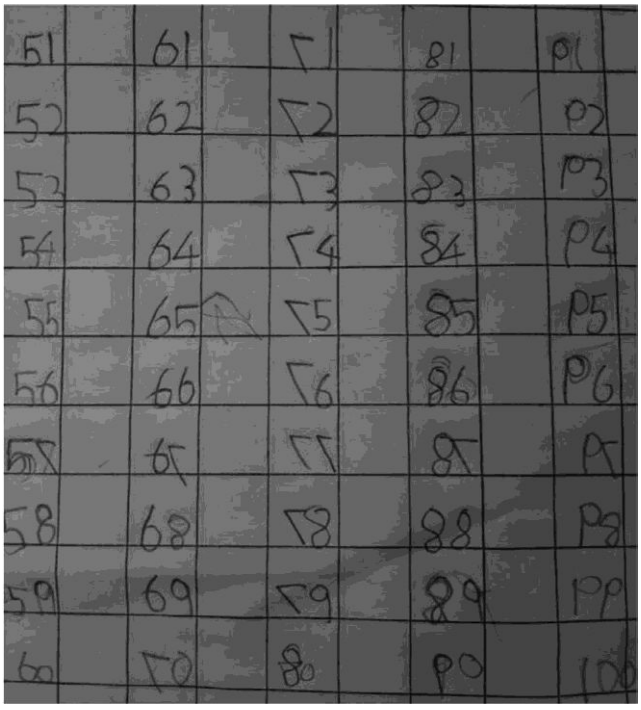

ФИГУРА 3 Начин на писане на пациента

с един или два нови възела, появяващи се всеки месец; възлите секретират от време на време, оставяйки дълбоки белези. Заради възлите пациентката не може да разгъва десния си лакът и не може да кляка (фигура 2). Тя бе плахо и сдържано момиче, без значима фамилна анамнеза, а в личната й медицинска история няма други сериозни заболявания. Много интересно е, че когато пише, тя прави обичайни грешки, като изписва огледални образи на буквите и цифрите (фигура 3).

2.1 | ЛЕЧЕНИЕ / РЕЗУЛТАТ

Пациентката се лекува с индивидуални лекарства според принципите на класическата хомеопатия и присъства редовно на проследявания. В таблица 1 са представени симптомите и хомеопатичните лекарства, дадени на пациентката в хода на лечението й. След първия месец клиничната й картина се подобри: вече нямаше болки през нощта и беше по-активна. Нямаше поява на нови възли, а два стари възела омекнаха и изпуснаха от кожата секрет с цвят на вар (фигура 4). Лечението с поредица от лекарства (Таблица 1), всяко от които е било предписано според правилата на класическата хомеопатия, продължава през следващите месеци, тъй като състоянието на пациентката се подобрява бавно, но стабилно. Седем месеца след избраното лечение се появи калцирано образувание, което бе буквално изхвърлено от лявата й ръка (фигура 5).

Рентгенологичното изследване 15 месеца след първоначалното лечение показва значително намаляване на броя и размера на калцифицираните отлагания (фигура 6). Пациентката вече може да кляка и да разгъва десната си лакътна става. Рентгенологичното подобрение беше очевидно до посещението за проследяване и

ТАБЛИЦА 1 Поредица от лекарства, предписани на пациента по време на лечението

Дата	Симптоми	Предписание
19 април 2017	Болезнени калцифицирани възли - симптомите се влошават през нощта и при леко докосване и движение. Неприятна миризма на изпражненията, урината и дъха. Сдържано момиче, прави грешки при писане, размества букви. Желае сол и масло, не обича сладко.	Mercurius solubilis, 1M една доза
20 май 2017	Няма болки през нощта, качва 300 гр., по-активна. Няма нови възли. Два стари възела омекнаха и отделиха секреция, подобна на вар	Няма предписано лекарство
21 авг. 2017	Желае сладко, плачливо настроение, плахост когато се появява на публични места. Зловонна миризма на изпражненията при запек. Властно отношение. Все още прави грешки при писане, размества букви	Lycopodium, 1M една доза
10 февр. 2018	Пациентката продължава да прави грешки в писането, липсва й увереност, не иска да ходи на училище	Повторен е Lycopodium 1M, една доза
23 септ. 2018	Възлите са меки, сякаш пред изтичане на секрет — два от тях червени и много болезнени от най-малкото докосване. Детето плаче от болка. Гореща глава със студени крайници	Belladonna, 1M една доза
19 дек. 2018	Зловонни телесни секрети (изпражнения, урина, изпотяване), сърбеж във възлите, яде коричките от носа си, разхвърляна, желае сладкиши	Sulphur, 1M една доза

ФИГУРА 4 Изхвърляне на възел на дясното бедро и коляно, 1 седмица след първоначалното лечение

23 месеца след първоначалното посещение (фигура 7). Клиничното състояние на пациентката се подобрява, а лабораторните изследвания са по-добри: LDH 294,9 U/L (норма: 135-214 U/L). От началото на хомеопатичното лечение няма поява на нови възли при пациентката; всъщност не наблюдавахме нито един нов възел след първото лекарство. Освен това забелязахме подобряване на начина на писане; при последното контролно посещение пациентката изобщо не правеше грешки в писането.

Последните рентгенови снимки на пациентката са направени 29 месеца след първоначалното лечение (фигура 8). Според доклада на рентгенолога: "Налице е значителна регресия на калцификацията на меките тъкани в крайниците в сравнение с предишните снимки - не са се появили нови лезии".

3 | ОБСЪЖДАНЕ

Хомеопатията, "енергийната медицина", основана през XIX век от д-р Самуел Ханеман (1755-1843), е клон на медицинската наука, основан на принципа, че болестите могат да бъдат излекувани чрез укрепване на защитния механизъм на организма с помощта на вещества, подбрани заради техните енергийни свойства. Това наблюдение е известно като закон за подобните (Similia Similibus Curentur). Произхождайки от гръцките думи "хомео" и "патос", означаващи "подобно страдание", хомеопатията използва лекарства, подбрани от билки, минерали или химикали, които в суров вид биха предизвикали в здрав организъм същите симптоми, които се наблюдават при болен човек, страдащ от конкретното заболяване. Тази сурова субстанция обаче се разрежда и пречиства отвъд точката на увреждане, до нейното квинтесенциално енергийно състояние.[7]

Целият въпрос относно здравето и болестта зависи от способността на организма да поддържа хомеостаза. Енергийният

ФИГУРА5 Калциево отлагане, отделено от лявата ръка, 7 месеца след първоначалното лечение

20500904, 2019, 12, Downloaded from https://onlinelibrary.wiley.com/doi/10.1002/ccr3.2547 by CochraneBulgaria, Wiley Online Library on [04/02/2024]. See the Terms and Conditions (https://onlinelibrary.wiley.com/terms-and-conditions) on Wiley Online Library for rules of use; OA articles are governed by the applicable Creative Commons License

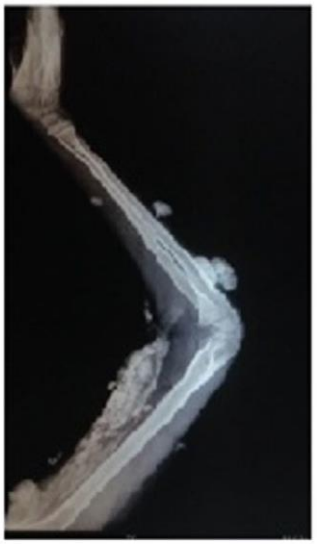

20600904, 2019, 12, Downloaded from https://onlinelibrary.wiley.com/doi/10.1002/ccr3.2547 by Cochrane Bulgaria, Wiley Online Library on [04/02/2024]. See the Terms and Conditions (https://onlinelibrary.wiley.com/terms-and-conditions) on Wiley Online Library for rules of use; OA articles are governed by the applicable Creative Commons License

комплекс - известен още като "жизнената сила" според Ханеман[8] - е свързан със защитния механизъм като цяло и е в основата на оптималното здраве и благополучие или липсата на такива. Когато е засегнат енергийният комплекс се създава дисбаланс в организма. С течение на времето това несъответствие оказва голямо влияние върху физическия организъм, причинявайки заболяване[9].

Екстремните разреждания, използвани в хомеопатичните лекарства - разреждания отвъд границата на Авогадро ($<10^{23}$) и предположението, че разредените до такава степен вещества не могат да съдържат активна съставка - са били обект на разгорещени спорове от времето на Ханеман, което води до аргумента, че хомеопатичните лекарства не съдържат активна съставка и следователно са инертни. Въпреки това последните изследвания доказват обратното.

Чикраман и съавтори (2010 г.) първи разкриват наличието на нано частици в изходните материали на хомеопатичните лекарства, получени от метали, в множество ултра разтвори над числото на Авогадро, като използват трансмисионна електронна микроскопия (TEM), електронна дифракция и химичен анализ чрез индуктивно свързана плазма - атомна емисионна спектроскопия (ICP-IES). [10] Неотдавна през 2015 г. Турние и Робъртс експериментират със солватохромни багрила и показват, че присъствието на хомеопатично разреждане глицерол 50M последователно и възпроизводимо повлиява абсорбционния спектър на всичките шест тествани солватохромни багрила в сравнение с контролата, което означава, че хомеопатичните разреждания не са "просто вода" [11-13] !

ФИГУРА 8 Последните рентгенови снимки, 29 месеца след първоначалното лечение

20500904, 2019, 12, Downloaded from https://onlinelibrary.wiley.com/doi/10.1002/ccr3.2547 by CochraneBulgaria, Wiley Online Library on [04/02/2024]. See the Terms and Conditions (https://onlinelibrary.wiley.com/terms-and-conditions) on Wiley Online Library for rules of use; OA articles are governed by the applicable Creative Commons License

Патогенезата на придобитата ХО не е ясна, но се предполага, че тежкото локално възпаление, предизвикано от физическо увреждане, води до набиране на прогениторни клетки, освобождаване на про-скелетогенни фактори, нарушаване на нормалните процеси на възстановяване на тъканите и накрая до образуване на хетеротопна кост.[1] Вродената ХО се среща доста рядко, но може да бъде много тежка, като се среща при деца с фибродисплазия на костите (FOP) или прогресивна костна хетероплазия (POH). Идентифицирани са няколко мутации при тези патологични състояния, като всички те са съсредоточени във вътреклетъчния домейн, богат на глицин-серин (GS) на ALK2, като най-често срещаната от тези мутации е $ACVR1^{R206H14}$.

Вродената ХО може да бъде наистина трудна за лечение. При пациентите с FOP патологията може да бъде много агресивна и да включва натрупване на големи количества ендохондрални костни маси по цялото тяло. При пациентите с ХО операцията е невъзможна, тъй като заболяването е силно реактивно и операцията може да доведе до рецидивираща и още по-тежка ХО. По време на обостряне на симптомите са показани високи дози кортикостероиди за кратък период от 4-5 дни. Стероидното лечение може да облекчи възпалението, отока и болката, но не може да намали прогресията на ХО.[15] Тъй като пациентите с FOP са носители на леко активиращи мутации, през последните няколко години в терапевтичните стратегии се експериментира с различни лекарства, насочени към специфични пътища в патогенетичната каскада на заболяването.[1]

Както клиничните, така и рентгенологичните резултати на нашата пациентка след лечението ѝ с индивидуализирана класическа хомеопатия са определено обещаващи. Според Витулкас, защитният механизъм като цяло изглежда притежава "висша" интелигентност, която е в състояние да поддържа оптимален баланс при всякакъв стрес. Хомеопатията може да лекува заболяванията с по-леки средства, които насърчават и засилват естествената реакция на имунната система.[16-18]

4 | ЗАКЛЮЧЕНИЕ

Представяме случай на младо момиче, страдащо от екстензивна вродена хетеротопна осификация, чието лечение според принципите на класическата хомеопатия е дало много добри клинични и рентгенологични резултати. Това е първият публикуван случай на лечение на тази трудна патология с класическа хомеопатия. Определено са необходими много повече случаи и много повече изследвания, за да се заключи, че класическата хомеопатия може да бъде избор за лечение на тази тежка патология.

КОНФЛИКТ НА ИНТЕРЕСИ

Авторите нямат конфликт на интереси, който да декларират.

ПРИНОС НА АВТОРИТЕ

Д-р А. Дж. и д-р Л.Дж.: отговаряха за лечението на пациента под ръководството на проф.Дж.В. Д-р С.М. и д-р Д.Т.: извършиха литературния преглед и написаха статията.

ORCID

Dionysios Tsintzas https://orcid.org/0000-0002-0715-4438
George Vithoulkas https://orcid.org/0000-0002-9118-8306

БИБЛИОГРАФИЯ

1. Pacifici M. Acquired and congenital forms of heterotopic ossification: new pathogenic insights and therapeutic opportunities. *Curr Opin Pharmacol*. 2018;40:51-58.
2. Van Kuijk AA,Geurts AC,van Kuppevelt HJ. Neurogenic heterotopic ossification in spinal cord injury. *Spinal Cord*.2002;40:313-326.
3. Bossche LV,Vanderstraeten G. Heterotopic ossification: a review. *J Rehabil Med*. 2005;37:129-136.
4. Jitariu A,Hersdea R,Ceausu A. Myositis ossificans-a case re-port and review of literature. *Research and Clinical Medicine*.2016;1:26-29.
5. Li PF, Lin ZL, Pang ZH. Non-traumatic myositis ossifican scircumscripta at elbow joint in a 9-year old child. *Chin J Traumatol*.2016;19:122-124.
6. Murrad K, Rand A, Abdulaziz J, Mrad MA. Heterotopic ossification in a newborn: a casereport. *Eplasty*. 2016;16:e37.
7. Vithoulkas G. *The science of homeopathy*. Athens, Greece: InternationalAcademy of Classical Homeopathy; 2012.
8. HahnemannS.*Organon der rationellen Heilkunst*. Leipzig (Arnold), Germany: Stuttgart Homoion-Verlag;1810.
9. GeorgeV. *Levels of health. The second volume of the science of homeopathy*. Alonissos, Greece: International Academy of Classical Homeopathy.2019.
10. Chikramane PS, Suresh AK, Bellare JR, Kane SG. Extreme homeopathic dilutions retain starting materials: a nanoparticulate perspective. *Homeopathy*. 2010;99:231-242.
11. Tournier A, Roberts R. *Chemical dyes can detect presence of homeopathic high dilutions*. London, UK: HRI Research Article; 2015.
12. Mahesh S,Shah V,Mallappa M,Vithoulkas G. Psoriasis cases of same diagnosis but different phenotypes - management through individualized homeopathic therapy. *Clin Case Rep*.2019;7:1499-1507.
13. Mahesh S,Mallappa M,Vithoulkas G. Gangrene:five case studies of gangrene, preventing amputation through homoeopathic therapy. *Ind J Res Homoeopathy*. 2015;9:114-122.
14. Pacifici M, Shore EM. Commonmutations in ALK2/ACVR1, amulti-faceted receptor, have roles in distinct pediatric musculoskeletal and neural orphan disorders. *Cytokine Growth Factor Rev*.2016;27:93-104.
15. Kaplan FS, Shore EM, Glaser DL, Emerson S. The medical management of fibrodysplasia ossificans progressiva: current treatment considerations. *Clin Proc Int Clin Consort Fibrodysplasia Ossificans Progressiva*. 2011;4:1-100.

16. Vithoulkas G, Carlino S. The "continuum" of a unified theory of diseases. *Med Sci Monit*. 2010;16:7-15.
17. Mahesh S, Mallappa M, Tsintzas D, Vithoulkas G. Homeopathic treatment of vitiligo: a report of fourteen cases. *Am J Case Rep*.2017;18:1276-1283.
18. Chabanov D, Tsintzas D, Vithoulkas G. Levels of health theory with the example of a case of juvenile rheumatoid arthritis. *J Evid Based Integr Med*. 2018;23.

Как се цитира тази статия: Tsintzas D, Jaggi A, Jaggi L, Mahesh S, Vithoulkas G. Heterotopic ossification in a7-year-old female patient treated with individualizedhomeopathy: A case report. *Clin Case Rep*.
2019;7:2526–2533. https://doi.org/10.1002/ccr3.2547

20509904, 2019, 12, Downloaded from https://onlinelibrary.wiley.com/doi/10.1002/ccr3.2547 by CochraneBulgaria, Wiley Online Library on [04/02/2024]. See the Terms and Conditions (https://onlinelibrary.wiley.com/terms-and-conditions) on Wiley Online Library for rules of use; OA articles are governed by the applicable Creative Commons License