Heterotope Ossifikation bei einer 7-jährigen Patientin, die mit individualisierter Homöopathie behandelt wurde: Ein Fallbericht

Flqp{ukqu"Vukpvj cu. Cwnn"Lci i k. Ncvkmc"Lci i k. Uggo c"O cj guj . I gqti g"Xkvj qwnmcu

Zuerst veröffentlicht am 19.11.2019 in „Clinical Case Report“, Volume7, Issue12
December 2019, Pages 2526-2533

Zusammenfassung

Zu den Behandlungsmöglichkeiten der angeborenen heterotopen Ossifikation kann die klassische Homöopathie zählen.

1. EINLEITUNG

Wir präsentieren den Fallbericht eines siebenjährigen Mädchens, das an einer schweren angeborenen heterotopen Ossifikation litt. Die Patientin erhielt eine Behandlung mit individuellen Arzneimitteln nach den Regeln der klassischen Homöopathie und zeigte in den nächsten zwei Jahren eine stetige Verbesserung sowohl ihres klinischen Zustands als auch der radiologischen Befunde.

Unter heterotoper Ossifikation (HO) versteht man die Bildung von Knochengewebe an anatomischen Stellen außerhalb des Skeletts auf Kosten lokaler Gewebe, einschließlich Muskel- und Bindegewebe.[1] Die Bildung von Lamellenknochen in Weichteilen, wo normalerweise kein Knochen vorhanden ist, wird auch Myositis genannt Ossifikaner. Allerdings wäre es zutreffender, die Beteiligung der Skelettmuskulatur als Myositis ossificans und die Beteiligung von Weichteilen im Allgemeinen als ektope oder heterotope Ossifikation zu beschreiben.[2] Diese knöchernen Massen können zu chronischen Schmerzen, Gelenkankylose, Druckgeschwüren, Venenthrombose, und vielen anderen gesundheitlichen Komplikationen führen.[3]

Heterotope Ossifikationen können erworben werden und durch Traumata, chirurgische Eingriffe, Rückenmarks- und Hirnverletzungen, ausgedehnte Verbrennungen oder langanhaltende Immobilisierung ausgelöst werden.[1, 2] Angeborene HO ist eine sehr seltene Erkrankung, die bei pädiatrischen Patienten auftritt und als autosomal-dominant vererbte Erkrankung gilt mit unregelmäßiger Penetranz, die zu ektopischer Knochenbildung und Bewegungsstörungen führt.[4] Morbidität und frühe Mortalität bei Kindern sind auf Atemwegskomplikationen und unsachgemäße Behandlung der Läsionen zurückzuführen, wobei nur sehr wenige Fälle durch chirurgische Eingriffe geheilt werden können.[5, 6]

2 FALLGESCHICHTE

Die Patientin unseres Fallberichts ist ein 7,5-jähriges Mädchen, das sich mit umfangreichen klinischen und radiologischen Anzeichen einer heterotopen Ossifikation in der Klinik

vorstellte. Vor fünf Jahren, als die Patientin 2,5 Jahre alt war, zeigte die erste radiologische Untersuchung eine ausgedehnte Verkalkung des Weichgewebes mit normaler Ausrichtung und Architektur der Knochen und keine Anzeichen einer Fraktur, einer lytischen oder sklerotischen Knochenläsion (Abbildung 1).

Eine Hautbiopsie der Läsionen beider Oberschenkel ergab die mögliche Diagnose „Calcinosis cutis". Zu diesem Zeitpunkt waren die antinukleären Antikörper (ANA) positiv und die Laktatdehydrogenase (LDH) war erhöht (346 IU/L, Normalbereich 81–234 IU/L), was auf eine Gewebeschädigung hindeutete. SGPT betrug 44,4 IU/L (normal 0–31), SGOT betrug 43,5 IU/L (normal 0–31) und ALP betrug 163 IU/L (normal 28–78).

Die Diagnose „Juvenile Dermatomyositis" wurde nach einer dermatologischen Konsultation gestellt und der Patientin wurden topische Kortikosteroidsalben und orales Methotrexat verschrieben. Da sich der klinische Zustand der Patientin nicht verbesserte, brach sie die Behandlung 4 Monate später ab.

Abbildung 1 - Der erste radiologische Befund, Patientin 2 Jahre alt

Bei der klinischen Untersuchung litt die Patientin unter offensichtlichen harten Knochenknötchen im Gesicht sowie an den oberen und unteren Gliedmaßen, die erstmals im Alter von 2,5 Jahren auftraten.

Diese Knötchen waren schmerzhaft, besonders nachts, und jeden Monat traten ein oder zwei neue Knötchen auf; Die Knötchen lösten sich von Zeit zu Zeit und hinterließen tiefe Narben. Aufgrund der Knötchen konnte die Patientin ihren rechten Ellenbogen nicht strecken und nicht in die Hocke gehen (Abbildung 2). Sie war ein schüchternes und

zurückhaltendes Mädchen ohne relevante Familienanamnese und ihre persönliche Krankengeschichte ließ keine anderen schweren Krankheiten erkennen. Interessanterweise machte sie beim Schreiben gewohnheitsmäßige Fehler und schrieb Spiegelbilder der Buchstaben und Zahlen (Abbildung 3).

Abbildung 2 – Klinischer Zustand der Patientin bei der ersten Konsultation.

Abbildung 3 – Schreibmuster der Patientin

2.1 Behandlung/Ergebnis

Die Patientin wurde nach den Prinzipien der klassischen Homöopathie mit individualisierten Arzneimitteln behandelt und nahm an regelmäßigen Nachuntersuchungen teil. Tabelle 1 zeigt die Symptome und die homöopathischen Mittel, die der Patientin im Verlauf ihrer Behandlung verabreicht wurden. Nach dem ersten Monat verbesserte sich ihr Krankheitsbild deutlich: Es gab keine nächtlichen Schmerzen mehr und das Kind war aktiver. Es traten keine neuen Knoten auf und zwei alte Knoten wurden weich und sonderten einen kalkfarbenen Ausfluss aus der Haut ab (Abbildung 4). Die Behandlung mit einer Reihe von Arzneimitteln (Tabelle 1), die alle nach den Regeln der klassischen Homöopathie verschrieben wurden,

wurde in den folgenden Monaten fortgesetzt, wobei sich der Zustand des Patienten langsam, aber stetig verbesserte. Sieben Monate nach der ersten Behandlung wurde eine Kalkablagerung buchstäblich aus ihrem linken Arm entfernt (Abbildung 5).

Tabelle 1. Reihe von Arzneimitteln, die der Patientin im Verlauf ihrer Behandlung verschrieben wurden:

19. April 2017 Schmerzhafte Kalkknoten – die Symptome verschlimmern sich nachts und durch leichte Berührung und Bewegung. Anstößiger Stuhl-, Urin- und Atemgeruch. Zurückhaltendes Mädchen, das beim Schreiben Fehler macht und Buchstaben vertauscht. Verlangen nach Salz und Butter, mag keine Süßigkeiten.
Mercurius solubilis, 1M, eine Dosis

20. Mai 2017 Keine nächtlichen Schmerzen, 300 Gramm zugenommen, aktiver. Keine neuen Knoten. Zwei alte Knoten wurden weich und sonderten kalkartigen Ausfluss ab.
Kein Heilmittel verschrieben

21. August 2017 Verlangen nach süßem, weinerlich – tränenreiche Stimmung, schüchtern bei Auftritten in der Öffentlichkeit. Anstößiger Stuhlgeruch mit Verstopfung. Diktatorische Haltung. Macht immer noch Fehler beim Schreiben, Buchstaben vertauschen.
Lycopodium, 1M, eine Dosis

10. Februar 2018 Patient macht weiterhin Fehler beim Schreiben, mangelndes Selbstvertrauen, möchte nicht zur Schule gehen.
Wiederholung von Lycopodium 1M, eine Dosis

23. September 2018 Die Knötchen wurden weicher, als ob sie bereit wären zu nässen – zwei davon waren rot und schmerzten schon bei der kleinsten Berührung. Kind weint vor Schmerzen. Heißer Kopf mit kalten Extremitäten.
Belladonna, 1M, eine Dosis

19. Dezember 2018 Anstößiger Körperausfluss (Stuhl, Urin, Schweiß), Juckreiz an den Knötchen, isst Nasenkrusten, Unordnung, Verlangen nach Süßigkeiten
Sulphur, 1M, eine Dosis

Abbildung 4 – Ausfluss-Knoten rechte Hüfte und Knie, 1 Woche nach dem ersten Mittel

Abbildung 5 - Kalkablagerungen wurden 7 Monate nach der ersten Behandlung aus dem linken Arm ausgestoßen

Die radiologische Untersuchung 15 Monate nach der Erstbehandlung zeigte eine deutliche Verringerung der Anzahl und Größe der Kalktrübungen (Abbildung 6). Die Patientin konnte nun in die Hocke gehen und ihr rechtes Ellenbogengelenk strecken. Die radiologische Verbesserung war bis zum Nachuntersuchungsbesuch und 23 Monate nach dem ersten Besuch offensichtlich (Abbildung 7). Der klinische Zustand der Patientin verbesserte sich und die Laboruntersuchungen waren besser: LDH 294,9 U/L (normal: 135-214 U/L). Die Patientin hat seit Beginn der homöopathischen Behandlung keine neuen Knoten entwickelt; Tatsächlich haben wir nach der ersten Lösung keinen neuen Knoten beobachtet. Darüber hinaus stellten wir eine Verbesserung ihres Schreibverhaltens fest; bei der letzten Nachuntersuchung machte die Patientin überhaupt keine Schreibfehler.

Abbildung 6 - Röntgenaufnahmen beider Beine und des rechten Arms zu Beginn der Behandlung und 15 Monate später

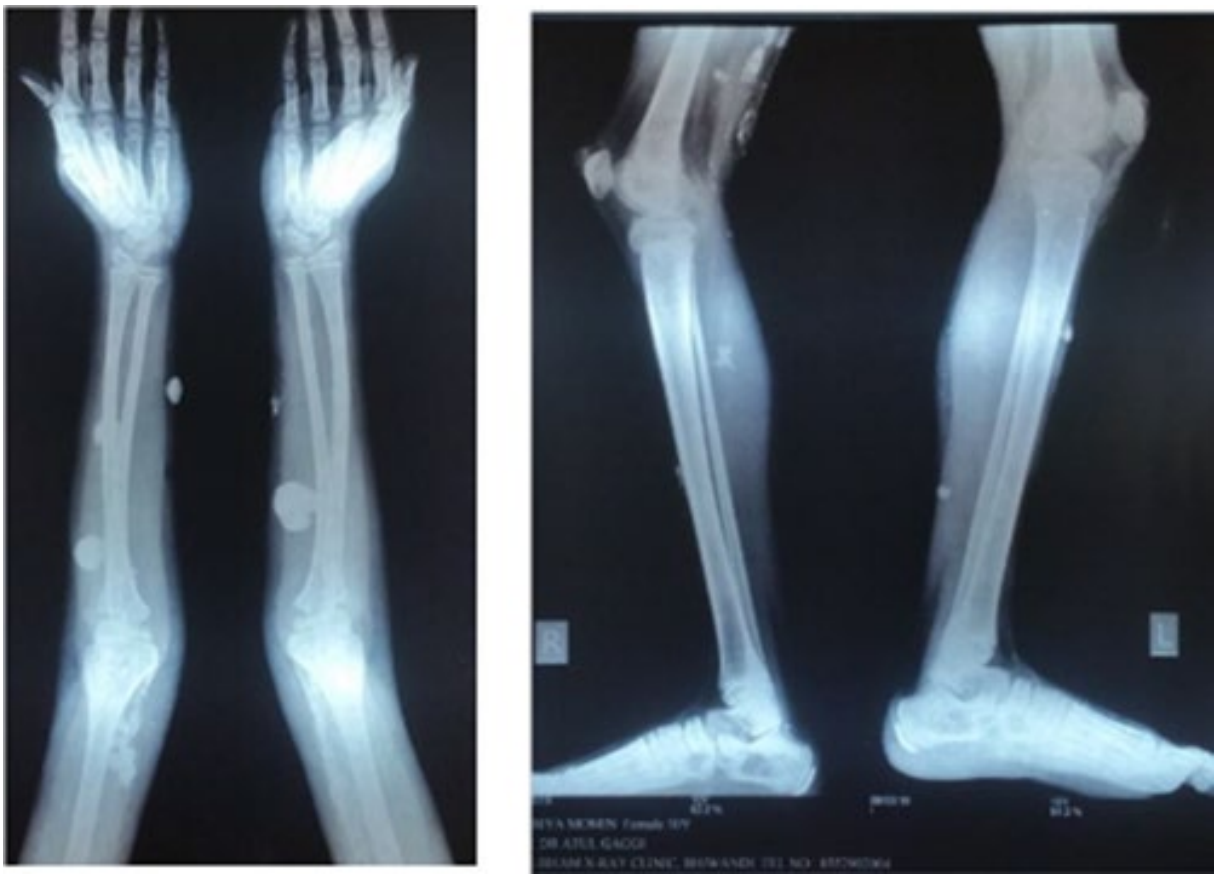

Abbildung 7 - Röntgenaufnahmen, 23 Monate nach der Erstbehandlung

Die letzten Röntgenaufnahmen der Patientin wurden 29 Monate nach der Erstbehandlung angefertigt (Abbildung 8). Dem Bericht des Radiologen zufolge „ist im Vergleich zu früheren Filmen ein deutlicher Rückgang der Verkalkung des Weichgewebes in den Gliedmaßen zu verzeichnen – es sind keine neuen Läsionen aufgetreten.“

Abbildung 8 - Die neuesten Röntgenaufnahmen, 29 Monate nach der Erstbehandlung

3 DISKUSSION

Die Homöopathie, die „Energiemedizin“, wurde im 19. Jahrhundert von Dr. Samuel Hahnemann (1755-1843) gegründet und ist ein Zweig der medizinischen Wissenschaft, der auf dem Prinzip basiert, dass Krankheiten geheilt werden können, indem der Abwehrmechanismus des Körpers mit Substanzen gestärkt wird, die aufgrund ihrer Energie verleihenden Eigenschaften ausgewählt werden. Diese Beobachtung ist als Ähnlichkeitsgesetz (Similia Similibus Curantur) bekannt. Abgeleitet von den griechischen Wörtern „homeo“ und „pathos“, was „ähnliches Leiden“ bedeutet, verwendet die Homöopathie Heilmittel, die aus Kräutern, Mineralien oder Chemikalien ausgewählt werden und in ihrer rohen Form in einem gesunden Körper die gleichen Symptome hervorrufen wie sie in einer kranken Person gefunden werden, die an der spezifischen Krankheit leidet. Diese

Rohsubstanz wird jedoch so stark verdünnt und gereinigt, dass sie keinen Schaden mehr verursachen kann und nur noch reine Energie darstellt.[7]

Die gesamte Frage von Gesundheit und Krankheit hängt von der Fähigkeit des Organismus ab, die Homöostase aufrechtzuerhalten. Der Energiekomplex – nach Hahnemann[8] auch „Lebenskraft" genannt – ist mit dem gesamten Abwehrmechanismus verbunden und bildet die Grundlage für optimale Gesundheit und Wohlbefinden bzw. deren Fehlen. Wenn der Energiekomplex beeinträchtigt wird, entsteht ein Ungleichgewicht im Organismus. Mit der Zeit hat diese Ungleichheit große Auswirkungen auf den physischen Organismus und verursacht Krankheiten.[9]

Die in homöopathischen Mitteln verwendeten extremen Verdünnungen – Verdünnungen über die Avogadro-Grenze hinaus ($<10^{23}$) und die Annahme, dass so stark verdünnte Substanzen keinen Wirkstoff enthalten können – waren seit Hahnemanns Zeiten Gegenstand hitziger Kontroversen, die zu dem Argument führten, dass homöopathische Mittel keinen Wirkstoff mehr enthalten und daher inert sind. Dennoch beweisen neuere Forschungen das Gegenteil. Chickramane et al. (2010) waren die ersten, die mithilfe von Transmissionselektronenmikroskopie (TEM), Elektronenbeugung und chemischer Analyse mittels induktiv gekoppelter Plasma-Atom-Emissionsspektroskopie (ICP-IES) das Vorhandensein von Nanopartikel-Ausgangsmaterialien metallbasierter homöopathischer Arzneimittel in mehreren Ultraverdünnungen über Avogadros Zahl hinaus entdeckten.[10] Und in jüngerer Zeit experimentierten Tournier und Roberts im Jahr 2015 mit solvatochromen Farbstoffen und zeigten, dass die Anwesenheit der homöopathischen Verdünnung von Glycerol (als 50M) die Absorptionsspektren aller sechs getesteten solvatochromen Farbstoffe im Vergleich zur Kontrolle konsistent und reproduzierbar beeinflusste , was bedeutet, dass homöopathische Verdünnungen nicht „nur Wasser" sind[11-13] !

Die Pathogenese des erworbenen HO ist nicht klar, aber es wird angenommen, dass eine schwere lokale Entzündung, die durch die physische Belastung ausgelöst wird, zur Rekrutierung von Vorläuferzellen, der Freisetzung proskelettogener Faktoren, der Störung der normalen Gewebereparaturprozesse und schließlich zu Bildung von heterotopem Knochen führt.[1] Eine angeborene HO ist zwar sehr selten, kann jedoch sehr schwerwiegend sein und bei Kindern mit Fibrodysplasia ossificans progressiva (FOP) oder progressiver Knochenheteroplasie (POH) auftreten. Bei diesen pathologischen Zuständen wurden mehrere Mutationen identifiziert, die sich alle in der intrazellulären Glycin-Serin (GS)-reichen Domäne von ALK2 häufen. Die häufigste dieser Mutationen ist $ACVR1^{R206H}$.[14]

Angeborene HO könnte wirklich schwierig zu behandeln sein. Bei FOP-Patienten kann die Pathologie sehr aggressiv sein und zur Ansammlung großer Mengen endochondraler Knochenmasse im gesamten Körper führen. HO ist bei diesen Patienten inoperabel, da die Krankheit sehr reaktiv ist und eine Operation zu wiederkehrenden und noch schwerwiegenderen HO führen könnte. Während der Verschlimmerung der Symptome sind hohe Dosen von Kortikosteroiden für einen kurzen Zeitraum von 4–5 Tagen angezeigt. Eine Steroidbehandlung kann Entzündungen, Schwellungen und Schmerzen lindern, aber das Fortschreiten von HO nicht verlangsamen.[15] Da FOP-Patienten leicht aktivierende Mutationen tragen, wurde in den letzten Jahren bei therapeutischen Strategien mit verschiedenen Medikamenten experimentiert, die auf bestimmte Pfade in der pathogenen Kaskade der Krankheit abzielen.[1]

Sowohl die klinischen als auch die radiologischen Ergebnisse unserer Patientin nach ihrer Behandlung mit individualisierter klassischer Homöopathie sind durchaus vielversprechend. Laut Vithoulkas scheint der Abwehrmechanismus als Ganzes über eine „höhere" Intelligenz zu verfügen, die in der Lage ist, bei jeder Belastung ein optimales Gleichgewicht aufrechtzuerhalten. Homöopathie kann Krankheiten mit milderen Mitteln behandeln, die die natürliche Reaktion des Immunsystems fördern und verstärken.[16-18]

4. FAZIT

Wir präsentieren den Fall eines jungen Mädchens mit ausgedehnter angeborener heterotoper Ossifikation, dessen Behandlung nach den Prinzipien der klassischen Homöopathie sehr gute klinische und radiologische Ergebnisse erbrachte. Dies ist der erste veröffentlichte Fall zur Behandlung dieser schwierigen Pathologie mit klassischer Homöopathie. Es sind definitiv noch viele weitere Fälle und noch viel mehr Forschung nötig, um zu dem Schluss zu kommen, dass die klassische Homöopathie eine Behandlungsoption für diese schwere Pathologie sein kann.

INTERESSENKONFLIKT

Die Autoren haben keinen Interessenkonflikt zu erklären.

BEITRÄGE DER AUTOREN

Dr. JA und Dr. LJ waren unter der Aufsicht von Prof. GV für die Behandlung des Patienten verantwortlich. Dr. SM und Dr. DT: haben sich der Literaturrecherche und dem Verfassen der Arbeit unterzogen.

FUSSNOTEN:

- 1Pacifici M. Acquired and congenital forms of heterotopic ossification: new pathogenic insights and therapeutic opportunities. *Curr Opin Pharmacol*. 2018; **40**: 51-58.

  View

  CASPubMedWeb of Science®Google Scholar

- 2van Kuijk AA, Geurts AC, van Kuppevelt HJ. Neurogenic heterotopic ossification in spinal cord injury. *Spinal Cord*. 2002; **40**: 313-326.

  View

  PubMedWeb of Science®Google Scholar

- 3Bossche LV, Vanderstraeten G. Heterotopic ossification: a review. *J Rehabil Med*. 2005; **37**: 129-136.

View

PubMedWeb of Science®Google Scholar

- 4Jitariu A, Hersdea R, Ceausu A. Myositis ossificans-a case report and review of literature. *Research and Clinical Medicine*. 2016; **1**: 26-29.

Google Scholar

- 5Li PF, Lin ZL, Pang ZH. Non-traumatic myositis ossificans circumscripta at elbow joint in a 9-year old child. *Chin J Traumatol*. 2016; **19**: 122-124.

View

PubMedWeb of Science®Google Scholar

- 6Murrad K, Rand A, Abdulaziz J, Mrad MA. Heterotopic ossification in a newborn: a case report. *Eplasty*. 2016; **16**: e37.

PubMedGoogle Scholar

- 7Vithoulkas G. *The science of homeopathy*. Athens, Greece: International Academy of Classical Homeopathy; 2012.

Google Scholar

- 8Hahnemann S. *Organon der rationellen Heilkunst*. Leipzig (Arnold), Germany: Stuttgart Homoion-Verlag; 1810.

Google Scholar

- 9George V. *Levels of health. The second volume of the science of homeopathy*. Alonissos, Greece: International Academy of Classical. Homeopathy. 2019.

Google Scholar

- 10Chikramane PS, Suresh AK, Bellare JR, Kane SG. Extreme homeopathic dilutions retain starting materials: a nanoparticulate perspective. *Homeopathy*. 2010; **99**: 231-242.

View

PubMedWeb of Science®Google Scholar

- 11Tournier A, Roberts R. *Chemical dyes can detect presence of homeopathic high dilutions*. London, UK: HRI Research Article; 2015.

Google Scholar

- 12Mahesh S, Shah V, Mallappa M, Vithoulkas G. Psoriasis cases of same diagnosis but different phenotypes-management through individualized homeopathic therapy. *Clin Case Rep*. 2019; **7**: 1499-1507.

View

PubMedWeb of Science®Google Scholar

- 13Mahesh S, Mallappa M, Vithoulkas G. Gangrene: five case studies of gangrene, preventing amputation through homoeopathic therapy. *Ind J Res Homoeopathy*. 2015; **9**: 114-122.

View

Google Scholar

- 14Pacifici M, Shore EM. Common mutations in ALK2/ACVR1, a multi-faceted receptor, have roles in distinct pediatric musculoskeletal and neural orphan disorders. *Cytokine Growth Factor Rev*. 2016; **27**: 93-104.

View

CASPubMedWeb of Science®Google Scholar

- 15Kaplan FS, Shore EM, Glaser DL, Emerson S. The medical management of fibrodysplasia ossificans progressiva: current treatment considerations. *Clin Proc Int Clin Consort Fibrodysplasia Ossificans Progressiva*. 2011; **4**: 1-100.

Google Scholar

- 16Vithoulkas G, Carlino S. The "continuum" of a unified theory of diseases. *Med Sci Monit*. 2010; **16**: 7-15.

Web of Science®Google Scholar

- 17Mahesh S, Mallappa M, Tsintzas D, Vithoulkas G. Homeopathic treatment of vitiligo: a report of fourteen cases. *Am J Case Rep*. 2017; **18**: 1276-1283.

View

PubMedWeb of Science®Google Scholar

- 18Chabanov D, Tsintzas D, Vithoulkas G. Levels of health theory with the example of a case of juvenile rheumatoid arthritis. *J Evid Based Integr Med*. 2018; **23**.

View

PubMedWeb of Science®Google Scholar

Zitierende Literatur:

Dieser Artikel wurde zitiert laut CrossRef: 2 mal

- George Vithoulkas, An integrated perspective on transmutation of acute inflammation into chronic and the role of the microbiome, Journal of Medicine and Life, 10.25122/jml-2021-0375, **14**, 6, (740-747), (2021).

  View

- George Vithoulkas, Camelia Berghian-Grosan, The Spin of Electrons and the Proof for the Action of Homeopathic Remedies, Journal of Medicine and Life, 10.25122/jml-2020-0140, **13**, 3, (278-282), (2020).

  View