Heterotopik Osifikasyon tanısı olan 7 yaşında bir kız çocuk bireyselleştirilmiş homeopati ile tedavisi : Bir vaka raporu

Dionysios Tsintzas[1] | Atul Jaggi[2] | Latika Jaggi[2] | Seema Mahesh[3] | George Vithoulkas[4]

[1]Orthopaedic Surgeon, Rehabilitation Centre General Hospital of Aitoloakarnania, Agrinio, Yunanistan
[2]H3 Centre of Classical Homeopathy, Nashik, Hindistan
[3]Centre for Classical Homeopathy, Bangalore, Hindistan
[4]University of the Aegean, Midilli, Yunanistan

İletişim
Tsintzas Dionysios, Orthopaedic Surgeon, Rehabilitation Centre General Hospital of Aitoloakarnania, Kolovou 5, Agrinio 30100, Yunanistan.
Email: dentsin@hotmail.com

Öz : Konjenital heterotopik osifikasyon tedavi seçenekleri arasına Klasik Homeopati tedavisi de eklenebilir.

Anahtar kelimeler : Klasik homeopati, heterotopik osifikasyon, bireyselleştirilmiş tedavi

1 | GİRİŞ

Şiddetli konjenital heterotopik osifikasyondan muzdarip yedi yaşında bir çocuğunun vaka raporunu sunuyoruz. Hasta, Klasik Homeopati kurallarına göre bireyselleştirilmiş ilaçlar ile tedavi edildi ve sonraki 2 yıl boyunca hem klinik durumunda hem de radyolojik bulgularında istikrarlı bir iyileşme gösterdi.

Heterotopik osifikasyon (HO), iskelet dışı anatomik bölgelerde, kas ve bağ dokusu da dahil olmak üzere lokal dokularda kemik oluşması durumudur[1]. Normalde kemiğin bulunmadığı yumuşak dokularda lamelli kemik oluşumuna miyozit osifikasyon da denir. Ancak iskelet kaslarının tutulumunu miyozit osifikans, yumuşak dokuların tutulumunu ise genel olarak ektopik veya heterotopik osifikasyon olarak tanımlamak daha doğru olacaktır[2]. Bu kemik kitleleri kronik ağrıya, eklem ankilozuna, basınç ülserlerine, venöz tromboza ve diğer birçok sağlık komplikasyonuna yol açabilir[3].

Heterotopik osifikasyon travma, cerrahi prosedürler, omurilik ve beyin yaralanmaları, geniş yanıklar veya uzun süreli hareketsizlik ile tetiklenerek ortay çıkabilir[1,2]. Konjenital HO, pediatrik hastalarda görülen çok nadir bir durumdur ve ektopik kemik oluşumuna ve hareket bozukluklarına yol açan düzensiz penetranslı otozomal dominant bir hastalık olarak kabul edilir[4]. Çocuklarda morbidite ve erken mortalite, solunum komplikasyonları ve lezyonların uygunsuz tedavisinden kaynaklanmakta olup, çok az vaka cerrahi müdahale ile tedavi edilebilmektedir[5,6].

2 | VAKANIN HİKAYESİ

Vaka sunumumuzdaki hasta, heterotopik osifikasyonun yaygın klinik ve radyolojik bulguları ile kliniğe başvuran 7,5 yaşında bir kız çocuğudur. Beş yıl önce, hasta 2,5 yaşında iken, ilk radyolojik incelemede yaygın yumuşak doku osifikasyonu görülmüştür. Kemiklerin duruşu ve yapısı normaldir. Kemiklerde kırık, litik veya sklerotik kemik lezyonu bulgusu yoktur (Şekil 1).

ŞEKİL 1 İlk radyolojik bulgular, hasta 2 yaşında

Her iki uyluktaki lezyonlardan alınan deri biyopsisi olası "kalsinozis kutis" tanısı göstermiştir. O sırada antinükleer antikorlar (ANA) pozitif idi ve laktat dehidrojenaz (LDH) yüksekti (346 IU/L, normal aralık : 81-234 IU/L). Bu durum da doku hasarını göstermekteydi. SGPT değeri 44.4 IU/L (normal aralık : 0-31), SGOT değeri 43.5 IU/L (normal aralık : 0-31), ve ALP değeri 163 IU/L (normal aralık 28-78) idi. Juvenil Dermatomiyozit tanısı dermatolojik bir konsültasyon sonrasında konulmuştu ve hastaya topikal kortikosteroid merhemler ve oral metotreksat reçete edilmişti. Hastanın klinik durumunda hrhangi bir iyileşme olmadığı için 4 ay sonra tedavi kesilmişti.

Klinik muayenelerde, hastanın yüzünde ve hem kol hem de bacaklarında ilk olarak 2,5 yaşındayken ortaya çıkan belirgin sert kemik nodülleri vardı. Bu nodüller özellikle geceleri ağrılı oluyordu.

Her ay bir iki nodül daha ortya çıkıyor, nodüller zaman zaman derin izler kırakarak boşalıyordu. Nodüller nedeniyle hasta sağ diz dirseğini uzatamıyor ve çömelemiyordu. (Şekil 2).

ŞEKİL 2 Hastanın ilk konsültasyondaki klinik durumu

Hasta çekingen ve içe dönük biriydi, ailesinde ve kendi sağlık geçmişinde önemli başka bir hastalık öyküsü yoktu. Çok ilginç bir şekilde, yazı yazarken alışkanlık haline gelmiş hatalar yapıyordu, bazı harfleri ve rakamları ayna görüntüleri ile yazıyordu (Şekil 3).

ŞEKİL 3 Hastanın yazı yazma şekli

2.1 | Tedavi / Sonuçlar

Hasta klasik homeopati prensiplerine göre bireyselleştirilmiş ilaölar ile tedavi edildi ve düzenli takipte tutuldu. Tablo 1 de semptomlar ve tedavi süresince hastaya verilen homeopatik ilaçları göstermektedir. Bir ay sonra klinik tablosu kesin olarak düzeldi : geceleri ağrısı yoktu ve çocuk daha aktif olabiliyordu. Yeni nodüller oluşmadı ve iki eski nodül yumuşayarak deriden kireç rengi bir akıntı ile boşaldı (Şekil 4).

Şekil 4 - ilk doz ilaçtan 1 hafta sonra sağ kalça ve dizde akıntı ile içi boşalan yumrular

Klasik homeopati kurallarına göre reçete edilen bir diziilaçla (Tablo 1) tedavi sonraki aylarda da devam etti ve hastanın durumu yavaş ama istikrarlı bir şekilde iyileşti.

Tarih	Semptomlar	Reçete
19 Nisan 2017	Ağrılı kalsifik oluşumlar. En ufak bir dokunma veya hareket ile ağrı artıyor. Semptomlar gece kötüleşiyor. Dışkı, idrar ve nefes kötü kokulu. İçe dönük, yazarken hatalar yapıyori harfler tersten yazıyor. Tuz be tereyağ seviyor. Tatlı sevmiyor	Mercurius solubilis, 1M, bir doz
20 Mayıs 2017	Gece ağrıları yok. 300 gr kilo aldı. Daha aktif. Yeni yumru çıkmadı. 2 eski yumru yumuşadı ve kireç görünümlü bir akıntı ile boşaldı	Yeni ilaç yazılmadı
21 Ağustos 2017	Tatlı istiyor. Ağlamaklı. Toplum içine çıkmaktan çekiniyor. Dışkı kabızlık ile birlikte kötü kokulu. Hükmedici tavırlar. Hala yazı yazarken hatalar yapıyor.	Lycopodium, 1M, bir doz
10 Şubat 2018	Hasta hala yazım hataları yapıyor. Kendine güveni az. Okula gitmek istemiyor	Lycopodium tekrar edildi 1M, bir doz
23 Eylül 2018	Yumrular yumuşadı. Dışarı akıntıya hazır gibi duruyorlar. 2 tanesi kızarmış ve en ufak dokunuşta çok ağrıyor. Çocuk ağrının şiddeti yüzünden ağlıyor. Başı sıcak elleri ayakları soğuk	Belladonna, 1M, 1 doz
19 Aralık 2018	Kötü kokulu vücut sıvıları (dışkı, idrar ve ter). Yumrular kaşınıyor. Katılaşmış burun sümüğünü yemek istiyor. Dağınık. Tatlı istiyor	Sulfur, 1M, one dose

Tablo 1 – Tedavi süresince hastaya yazılan ilaç serisi ve sebepleri

İlk doz ilaçtan 7 ay sonra kalsifik bir birikinti sol kolundan tam anlamıyla dışarı atıldı (Şekil 5).

Şekil 5 - Çıkan kalsifikasyon

İlk görüşmeden 15 ay sonra yapılan radyolojik incelemede kalsifik opasitelerin sayısında ve boyutunda belirgin bir azalma görüldü (Şekil 6).

Şekil 6 - Her 2 bacak ve sağ kol radyografilerinin tedavi başlangıcındaki ve tedavi balşadıktan 15 ay sonraki karşılaştırmaları

Hasta artık çömelebiliyor ve sağ dirsek eklemini uzatabiliyordu. Ilk muayeneden 23 ay sonraki radyolojik görüntülerde iyileşme belirgin olarak görülüyordu (Şekil 7).

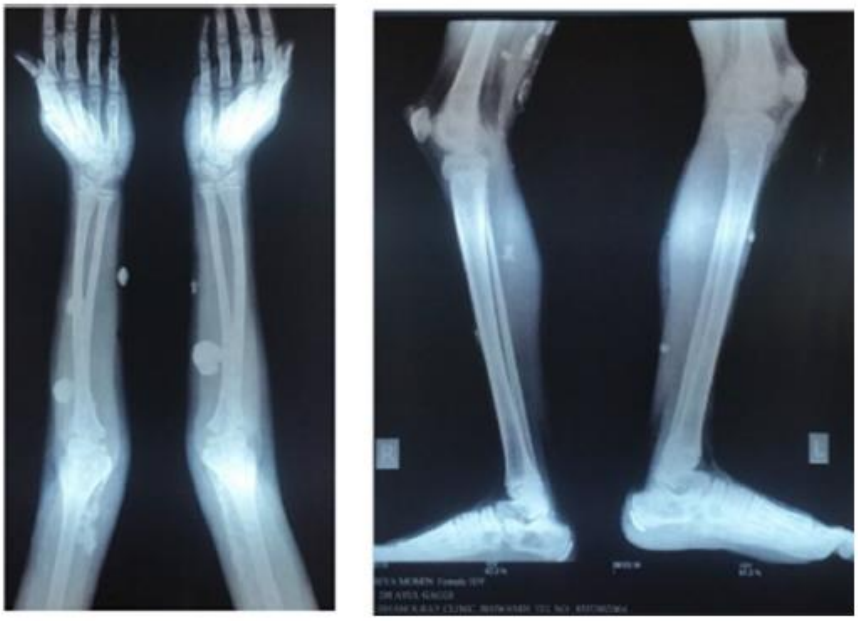

Şekil 7 - 23 ay sonra

Hastanın klinik durumu iyileşiyordu ve laboratuar sonuçları normale dönüyordu : LDH 294,9 U/L (normal : 135-214 U/L). Homeopatik tedavinin başlangıcından bu yana hastada yeni nodül gelişmedi; ilk doz ilaçtan sonra yeni bir nodül gözlemlenmedi. Ek olarak, yazı yazma düzeninde iyileşme olduğunu da fark ettik; son takip ziyaretinde hasta yazı yazarken hiç hata yapmadı.

Hastann son röntgenleri ilk tedaviden 129 ay sonra çekilmiştir (Şekil 8). Hastayı takip eden radyoloğun raporu “önceki filmlere kıyasla uzuvlardaki yumuşak doku kalsifikasyonunda belirgin gerileme var. Yeni lezyon ortaya çıkmadı” şeklinde idi.

Şekil 8 – İlk muayeneden 29 ay sonra radyolojik karşılaştırma

3 | TARTIŞMA

Ondokuzuncu yüzyılda Dr. Samuel Hahnemann (1755-1843) tarafından başlatılan "enerji tıbbı" homeopati, enerji veren özelliklerine göre seçilen maddeler ile vücudun savunma mekanizmasının güçlendirilmesi yoluyla hastaların iyileştirilebilecekleri ilkesine dayanan bir tıp bilimi dalıdır. Bu gözlem benzerler yasası (Simili Similibus Curantur) olarak bilinir. Yunanca "benzer patoloji" anlamına gelen "homeo" ve "pathos" kelimelerinin birleşiminden türetilen homeopati, ham hali ile, sağlıklı bir vücutta, belirli bir hastalıktan muzdarip bir hastada gözlemlenen semptomların aynılarını üreten bitki, mineral ya da kimyasallardan seçilen ilaçları kullanır. Ancak bu ham madde seyreltilir, zarar vermeyecek şekilde saflaştırılır ve özündeki enerjiyi aktarabilecek hale getirilir[7]. Sağlık ve hastalıkla ilgili tüm mesele organizmanın homeostazı sürdürme becerisine bağlıdır. Kompleks bir enerji yapısı - Hahnemann'a göre "yaşam gücü" olarak da bilinir - bir bütün olarak savunma mekanizması ile bağlantılıdır, optimal sağlık ve zindeliğin ya da bunların eksikliğinin temelidir. Enerji kompleksi etkilendiğinde, organizmada dengesizlik yaratır. Zamanla bu dengesizlik fiziksel organizma üzerinde büyük bir etkiye sahip olur ve hastalığa neden olur[9].

Homeopatik ilaçlarda kullanılan aşırı seyreltmeler - Avogadro sınırının ötesinde olan seyreltmeler ($<10^{23}$) ve bu dereceye kadar seyreltilen maddelerin aktif bileşen içeremeyeceği varsayımı - Hahnemann'ın zamanından beri hararetli tartışmalara konu olmuş ve homeopatik ilaçların hiçbir aktif bileşen içermediği ve bu nedenle etkisiz olduğu iddiasına yol açmıştır. Bununla birlikte, son araştırmalar tam tersini ispat etmektedir. Chickramane ve arkadaşları (2010), transmisyon elektron mikroskobu (TEM), elektron kırınımı ve endüktif eşleşmiş plazma-atomik emisyon spektroskopisi (ICP-IES) ile kimyasal analiz kullanarak Avogadro sayısının ötesinde çoklu ultradilüsyonlarda metal türevli homeopatik ilaçların nanopartikül kaynak materyellerinin varlığını ilk kez ortaya koymuşlardır[10]. Daha da yakın zamanda, Tournier ve Roberts 2015 yılında solvatochromic boyalarla deneyler yapmış ve homeopatik seyreltme gliserol 50M varlığının, kontrolle karşılaştırıldığında test edilen altı solvatochromic boyanın tümünün absorbsiyon spektrumunu tutarlı ve tekraralanabilir bir şekilde etkilediğini, yani homeopatik seyreltmelerin "sadece su" olmadığını göstermiştir[11–13]!

Edinilmiş HO'nun patogenezi net değildir, ancak fiziksel bir yara bere gibi sağlığa zarar verici bir durumun tetiklediği şiddetli lokal enflamasyonun progenitör hücrelerin toplanmasına,

proskeletojenik faktörlerin salınmasına, normal doku onarım süreçlerinin bozulmasına ve son olarak heterotopik kemik oluşumuna yol açtığı düşünülmektedir[1]. Bununla birlikte konjenital HO çok nadirdir, ancak fibrodysplasia ossificans progressiva (FOP) veya progresif ossöz heteroplazi (POH) olan çocuklarda çok şiddetli bir süreç yaratabilir. Bu patolojik durumlarda çeşitli mutasyonlar tanımlanmıştır ve bunların hepsi hücre içi ALK2'nin glisin-serin (GS)'in yoğunlaştığı bölgede kümelenmiştir. $ACVR1^{R206H}$[14] bu mutasyonların en yaygın olanıdır.

Konjenital HO'nun tedavisi gerçekten zor olabilir. FOP hastalarında patoloji çok agresif olabilir ve vücutta büyük miktarlarda endokondral kemik kitlelerinin birikmesine yol açabilir. Bu hastalarda HO ameliayt edilemez çünkü hastalık oldukça reaktiftir ve bu durumun ameliyatı daha sonra tekrarlayan ve daha da şiddetlenen HO'ya neden olabilir. Semptomların alevlenmesi sırasında 4-5 günlük kısa bir süre için yüksek doz kortikosteroidler endikedir. Steroid tedavisi enflamasyonu, şişliği ve aprıyı hafifletebilir ancak HO'nun ilerlemesine etkisi olmaz[15]. FOP hastaları hafif derecede aktive edici mutasyonlar taşıdığından son birkaç yıldır terapötik stratejiler, hastalığın patojenik ilerleyişindeki belirli yollara yönelik çeşitli ilaçlarla denenmektedir[1].

Hastamızın bireyselleştirilmiş klasik homeopati tedavisinden sonraki hem klinik hem de radyolojik sonuçlar kesinlikle umut vericidir. Vithoulkas'a göre savunma mekanizması bir bütün olarak herhangi bir baskı altında optimum dengeyi koruyabilecek "daha yüksek" bir zekaya sahip gibi görünmektedir. Homeopati, hastalıkları, bağışıklık sisteminin doğal tepkisini teşvik eden ve geliştiren yöntemleri ile çok daha nazik bir şekilde iyileştirebilir[16,18].

4 | SONUÇ

Bu yazıda klasik homeopati prensiplerine göre tedavisi çok iyi klinik ve radyolojik sonuçlar veren, yoğun konjenital heterotopik osifikasyondan muzdarip bir kız çocuğunun vakası sunulmuştur. Bu vaka sunumu, bu zor patolojinin klasik homeopati ile tedavisine ilişkin yaynlanmış ilk vaka raporudur. Klasik homeopatinin bu ağır patoloji için bir tedavi seçeneği olabileceği sonucuna varmak için kesinlikle çok daha fazla vakaya ve çok daha fazla araştırmaya ihtiyaç vardır.

ÇIKAR ÇATIŞMASI

Yazarların beyan edecekleri herhangi bir çıkar çatışması bulunmamaktadır.

YAZAR KATKILARI

Dr. A J ve Dr. L J : Prof . GV'nin gözetimi altında hastanın tedavisinden sorumlu doktorlardır.
Dr. S M ve Dr. D T : Literatür taramasını be makalenin yazımını üstlenmiştir.

ORCID

Dionysios Tsintzas https://orcid.org/0000-0002-0715-4438
George Vithoulkas https://orcid.org/0000-0002-9118-8306

REFERANSLAR

1. Pacifici M. Acquired and congenital forms of heterotopic ossification: new pathogenic insights and therapeutic opportunities. *Curr Opin Pharmacol*. 2018;40:51-58.

2. van Kuijk AA, Geurts AC, van Kuppevelt HJ. Neurogenic heterotopic ossification in spinal cord injury. *Spinal Cord*. 2002;40:313-326.

3. Bossche LV, Vanderstraeten G. Heterotopic ossification: a review. *J Rehabil Med*. 2005;37:129-136.

4. Jitariu A, Hersdea R, Ceausu A. Myositis ossificans-a case report and review of literature. *Research and Clinical Medicine*. 2016;1:26-29.

5. Li PF, Lin ZL, Pang ZH. Non-traumatic myositis ossificans circumscripta at elbow joint in a 9-year old child. *Chin J Traumatol*. 2016;19:122-124.

6. Murrad K, Rand A, Abdulaziz J, Mrad MA. Heterotopic ossification in a newborn: a case report. *Eplasty*. 2016;16:e37.

7. Vithoulkas G. *The science of homeopathy*. Athens, Greece: International Academy of Classical Homeopathy; 2012.

8. Hahnemann S. *Organon der rationellen Heilkunst*. Leipzig (Arnold), Germany: Stuttgart Homoion-Verlag; 1810.

9. George V. *Levels of health. The second volume of the science of homeopathy*. Alonissos, Greece: International Academy of Classical Homeopathy. 2019.

10. Chikramane PS, Suresh AK, Bellare JR, Kane SG. Extreme homeopathic dilutions retain starting materials: a nanoparticulate perspective. *Homeopathy*. 2010;99:231-242.

11. Tournier A, Roberts R. *Chemical dyes can detect presence of homeopathic high dilutions*. London, UK: HRI Research Article; 2015.

12. Mahesh S, Shah V, Mallappa M, Vithoulkas G. Psoriasis cases of same diagnosis but different phenotypes-management through individualized homeopathic therapy. *Clin Case Rep*. 2019;7:1499-1507.

13. Mahesh S, Mallappa M, Vithoulkas G. Gangrene: five case studies of gangrene, preventing amputation through homoeopathic therapy. *Ind J Res Homoeopathy*. 2015;9:114-122.

14. Pacifici M, Shore EM. Common mutations in ALK2/ACVR1, a multi-faceted receptor, have roles in distinct pediatric musculoskeletal and neural orphan disorders. *Cytokine Growth Factor Rev*. 2016;27:93-104.

15. Kaplan FS, Shore EM, Glaser DL, Emerson S. The medical management of fibrodysplasia ossificans progressiva: current treatment considerations. *Clin Proc Int Clin Consort Fibrodysplasia Ossificans Progressiva*. 2011;4:1-100

16. Vithoulkas G, Carlino S. The "continuum" of a unified theory of diseases. *Med Sci Monit*. 2010;16:7-15.

17. Mahesh S, Mallappa M, Tsintzas D, Vithoulkas G. Homeopathic treatment of vitiligo: a report of fourteen cases. *Am J Case Rep*. 2017;18:1276-1283.

18. Chabanov D, Tsintzas D, Vithoulkas G. Levels of health theory with the example of a case of juvenile rheumatoid arthritis. *J Evid Based Integr Med*. 2018;23.