ЛЕЧЕНИЕ НА ГЛИОМ С ИНДИВИДУАЛИЗИРАНА КЛАСИЧЕСКА ХОМЕОПАТИЯ, ДОКЛАД НА СЛУЧАЙ

ГЛИОМ, ЛЕКУВАН С ХОМЕОПАТИЯ

Дхиман Рой, Д-п, Директор и Главен консултант
Хомеопатична Фондация Д-р Рахоим, 253/10
Sher-E-Bangla Road, Бангладеш

Пуджа Дхамодар, BHMS
Център за класическа хомеопатия, Бангалор, Индия

Амрита Белагайе, BHMS
Център за класическа хомеопатия, Бангалор, Индия

Сима Махеш, BHMS, MD(hom), Dip IACH, MSc
Център за класическа хомеопатия, Бангалор, Индия
Международна Академия по Класическа Хомеопатия, Алонисос, Гърция

Джордж Витулкас, Директор
Международна Академия по Класическа Хомеопатия, Почетен професор, Егейския университет

Автор за кореспонденция:
Сима Махеш, BHMS, MD(hom), Dip IACH, MSc
Институция: Център за класическа хомеопатия, Бангалор, Индия. Международна Академия по Класическа Хомеопатия, Алонисос, Гърция
Email: bhatseema@hotmail.com

Получено 18/12/2023
Прието след ревизия 10/01/2024

РЕЗЮМЕ

Въведение
Глиомите са неопластични тумори, представляващи 33% от първичните злокачествени лезии на мозъка при възрастните. Въпреки че напредъкът в класификацията на глиомите ускори разбирането на тяхната етиология и прогноза, хирургичната резекция, последвана от химиолъчева терапия, са единствените широко избрани възможности за лечение до момента. И въпреки че комплементарната и алтернативната медицина придобиват все по-широко разпространение в терапиите при рак, използването на класическа хомеопатия за лечение на глиом досега не е регистрирано.

Доклад на случай
39-годишна жена, диагностицирана с глиом, се повлиява от индивидуална класическа хомеопатична терапия. Хомеопатичното лекарство Cocculus indicus в LM потенции и Natrum muriaticum 10M бяха предписани въз основа на физическата и психологическата симптоматична съвкупност, според нуждите в различни моменти.

Резултати
В хода на лечението туморът изчезва с подобрение на свързаната с него симптоматика и качеството на живот

Заключения
Класическата хомеопатия може да играе ролята на неинвазивен и ефективен метод за лечение на глиоми и заслужава по-нататъшно научно изследване в тази насока.

КЛЮЧОВИ ДУМИ

ГЛИОМ, НЕОПЛАЗМА, ХОМЕОПАТИЯ

© 2024 by the authors; licensee Edisciences, Siracusa, Italy. This article is an open access article distributed under the terms and conditions of the Creative Commons Attribution License (https://creativecommons.org/licenses/by-nc/4.0/deed.en).

ВЪВЕДЕНИЕ

Глиомите са хетерогенни неоплазми на централната нервна система, които представляват 33% от злокачествените мозъчни тумори (мъже > жени)[1]. Симптомите зависят от местоположението и масовото въздействие на тумора върху околната тъкан. Те варират от главоболие, гадене и повръщане до промени в зрението, сензорни дефицити и фокални или генерализирани гърчове. Конвенционалното лечение включва хирургична резекция на тумора и химиотерапия.[2] Преживяемостта на пациентите зависи от обема на изрязаната тъкан [3]. Въпреки че осигурява дългосрочна ремисия, в случай на остатъчни туморни стволови клетки се наблюдава рецидив. Пълната резекция е трудна поради локалната инвазия и инфилтрацията в нормалната тъкан [4] и е свързана с риск от неврологични, регионални и системни усложнения[3]. Ефикасността на химиотерапията е противоречива поради трудното преминаване на кръвно-мозъчната бариера[5]. Съществува належаща необходимост от алтернативно лечение, което да е насочено към изчистване на тумора, като същевременно предпазва околните тъкани и запазва качеството на живот.

Представяме случай на 39-годишна жена с глиом на корпус калозум, успешно лекувана с индивидуална класическа хомеопатия. На авторите не е известно досега да има литература, в която да е документирано лечение на глиом чрез класическа хомеопатия.

ДОКЛАД НА СЛУЧАЙ

39-годишна жена от Бенгал, потърсила хомеопатична консултация на 25 август 2021г..

Представени оплаквания

В продължение на 4 месеца е наблюдавана десностранна хемиплегия със силна болка в парализираните части, с подуване на дясното стъпало и китката, прогресивно влошаващи се дизартрия и дисфагия, и нисък апетит. Имала е трудности при разпознаването на семейството си, уединявала се е и ѝ е отнемало доста време за да отговаря. Понякога забравяла думи.

Анамнеза на настоящите оплаквания

Около една година преди първата консултация е загубила съпруга си. Той е бил прикован на легло повече от 8 години и е разчитал на нея за всички свои нужди. Две седмици след смъртта му е имала епизод на загуба на съзнание, била хоспитализирана и след няколко часа отново дошла в съзнание. Около 6 месеца по-късно тя забелязва слабост и тежест на десните крайници, особено при събуждане сутрин, които постепенно се влошават до парализа и влошаване на когнитивните способности. На пациентката е препоръчана операция, като са ѝ обяснени рискът и паричната тежест. Преди хомеопатията тя не е била подлагана на конвенционално лечение.

Анамнеза на заболяването

Пациентката е страдала от екзема в детството си и е имала периодични трески след това. Преди около 10 години е прекарала коремен тиф и оттогава не е имала остри инфекции. Употребявала е антиацидни препарати периодично. В миналото не е имала наранявания или травми на главата.

Семейна анамнеза

По-големият брат на пациентката е починал в края на 40-те си години, вероятно вследствие на исхемичен инсулт.

Диагноза

Глиом на корпус калозум (50x45x43mm), простираща се до левия centrum semiovale с околен оток(Фиг. 1). ICD 10 – C71.9 [6].

Диагностика

Хематологичните изследвания, тиреостимулиращият хормон, електролитите и рентгенологичните изследвания на гръдния кош са без забележки. Не е била установена ендокринна патология. Глиомът е потвърдена чрез ЯМР на мозъка (Фигура 1).

Хомеопатична консултация

А На 25 август 2021 г. беше проведен подробен хомеопатичен преглед на случая. Класическата хомеопатия, се отнася до индивидуализирано предписване на едно хомеопатично лекарство въз основа на съвкупността от симптоми, след изучаване на пациента като цяло, и разглежда симптомите на умствено, емоционално и физическо ниво[7,8]. Индивидите реагират по свой уникален начин на болестта и следователно трябва да им се осигури лечение, съобразено с тяхната уникалност. Във Фигура 2 са представени симптомите, които се използват за хомеопатична реперторизация и предписване.

Предписването се основава на естеството на симптомите и на възможния причинител. Бяха взети предвид постепенното настъпване на парализа с болки в парализираните части, екзацербацията и развитието на апатия с нервна афективност след дълъг период на грижи за нуждите на съпруга ѝ. Те заедно показаха лекарството Cocculus indicus [9].

Предписание на 25 август 2021г.

Cocculus indicus LM1, веднъж дневно в продължение на 10 дни, последвано от LM2, веднъж дневно, на всеки втори ден в продължение на 20 дни.

РЕЗУЛТАТИ ОТ ПРОСЛЕДЯВАНЕТО

Проследяването е дадено в Таблица1.

РЕЗУЛТАТ

Компютърната томография на главния мозък, направена на 23 март 2022 г., показва церебрални исхемични инфаркти от лявата страна, без признаци на глиом, което показва пълно отшумяване за 7 месеца. Към 20-ия месец от лечението симптомите на парализа на пациента, като дизартрия, дисфагия и неврологични болки, значително намаляват. Най-значимата промяна е подобрението на познавателните способности и способността за самостоятелно придвижване, което подобрява качеството на живот.

ДИСКУСИЯ

Първоначално пациентката е имала болезнена десностранна хемиплегия с оток, а направеният през април 2021 г. ЯМР е показал глиома. Тук първоначално е използван Cocculus indicus LM потенция (50-хилядната скала) във възходяща потенция, за да се даде възможност за адекватна стимулация на организма, без това да доведе до влошаване на симптомите по време на процеса на лечение[7]. На по-късен етап, когато неврологичните симптоми се подобриха, пациентът прояви признаци на скръб. Това е било налице преди появата на неврологичните ѝ оплаквания. Не е имало по-нататъшно подобрение на симптоматиката, въпреки разрешаването на патологията. Тази промяна в емоционалното състояние на пациентката е показала лекарството Natrum muriaticum, което е дадено в потенция 10M, за да се стимулират силно по-дълбоките емоционални аспекти. Това доведе до благоприятен резултат по отношение на симптомите.

Пациентката развива симптоми след смъртта на съпруга си. Предишни проучвания стигат до заключението, че хроничният стрес може да индуцира туморогенеза и да стимулира развитието на рак чрез механизми като индуциране на увреждане на ДНК от хормоните на стреса, увеличаване на разграждането на протеина p53 и регулиране на туморната микросреда[10]. Друго изследване показва значителна корелация между психологическия стрес и основните житейски събития пет години преди диагностицирането на глиома [11]. С разбирането, че ракът не е само болестотворен, а се отнася до психосоциалните, житейските и медицинските аспекти на човека, възниква необходимостта от холистичен подход при лечението на рака. Въпреки че хомеопатията се използва широко като помощно средство заедно с конвенционалната медицина за борба с вредните ефекти на химиотерапията [12,13], има данни за успешно лечение на ракови състояния с помощта на индивидуализирана хомеопатия [14].

След като пациентката се подобрила симптоматично с хомеопатично лечение, било поискано повторно магнитно-резонансно изследване за оценка на тумора. Финансовите затруднения на семейството обаче го ограничават. Тъй като компютърната томография играе важна роля при откриването на, и разграничаването от други интракраниални лезии, заемащи пространството, и при оценката на постоперативния статус на глиома, [15, 16] вместо МРТ беше извършена компютърна томография за оценка на тумора.

Оценката за причинно-следствена връзка по Модифицираните критерии на Naranjo, за доказване на причинно-следствената връзка на подобрението с хомеопатичната интервенция е 10 (Допълнителна таблица 1). Ограничението тук беше липсата на класификация на лезията според критериите на СЗО 2021, за да се разбере прогнозата. Въпреки това клиничната им полезност за предоставяне на подобрени грижи е неясна [17], а преди това не е имало данни за автоматично разрешаване на който и да е подтип глиоми.

ЗАКЛЮЧЕНИЕ

При тази пациентка се наблюдава значително подобрение на физическите симптоми, когнитивните способности и качеството на живот, както и пълно отзвучаване на глиома при индивидуализирана хомеопатична терапия. Необходимо е по-нататъшно научно изследване на степента и специфичните сценарии на рак, при които класическата хомеопатия може да бъде от полза.

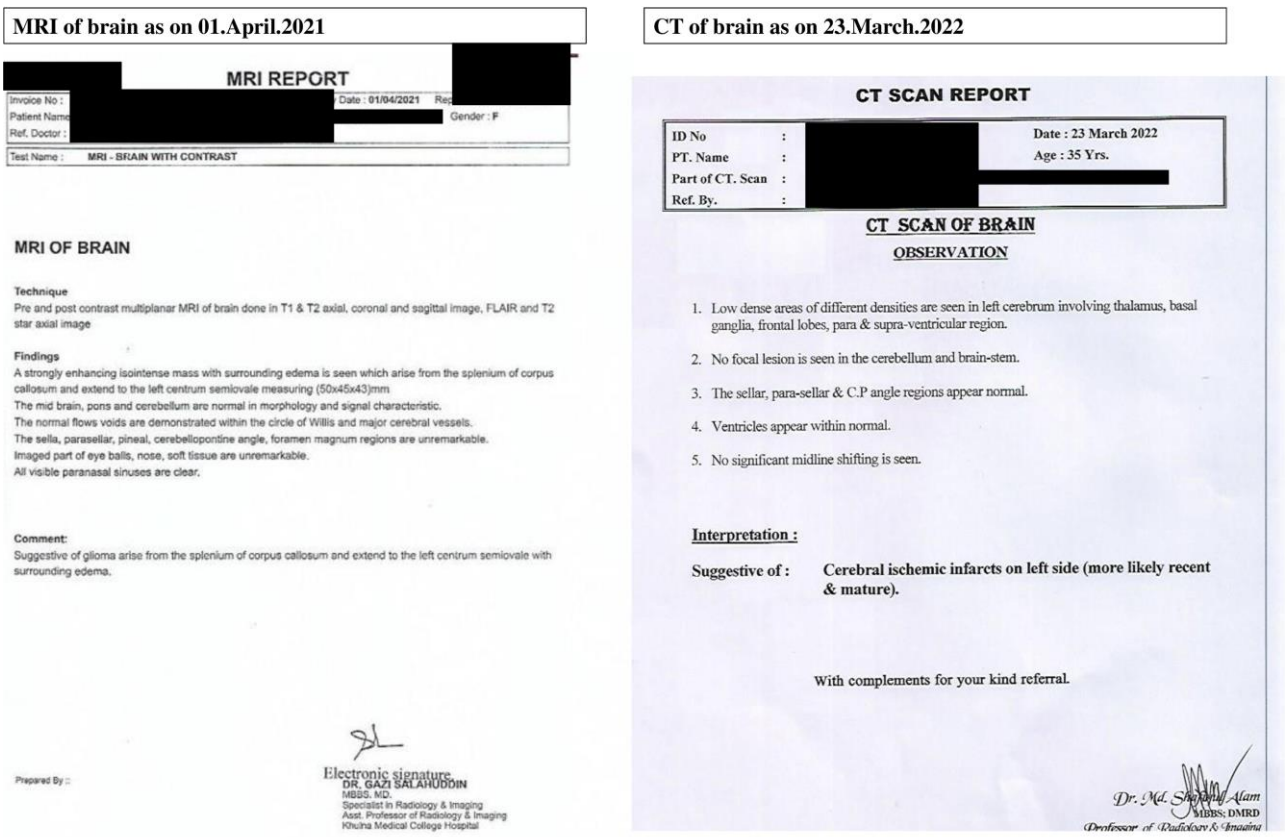

MRI of brain as on 01.April.2021

[redacted]

MRI REPORT

Invoice No : [redacted] Date : 01/04/2021 Re[redacted]
Patient Name [redacted] Gender : F
Ref. Doctor : [redacted]

Test Name : MRI - BRAIN WITH CONTRAST

MRI OF BRAIN

Technique
Pre and post contrast multiplanar MRI of brain done in T1 & T2 axial, coronal and sagittal image, FLAIR and T2 star axial image

Findings
A strongly enhancing isointense mass with surrounding edema is seen which arise from the splenium of corpus callosum and extend to the left centrum semiovale measuring (50x45x43)mm
The mid brain, pons and cerebellum are normal in morphology and signal characteristic.
The normal flows voids are demonstrated within the circle of Willis and major cerebral vessels.
The sella, parasellar, pineal, cerebellopontine angle, foramen magnum regions are unremarkable.
Imaged part of eye balls, nose, soft tissue are unremarkable.
All visible paranasal sinuses are clear.

Comment:
Suggestive of glioma arise from the splenium of corpus callosum and extend to the left centrum semiovale with surrounding edema.

Prepared By :

Electronic signature
DR. GAZI SALAHUDDIN
MBBS. MD.
Specialist in Radiology & Imaging
Asst. Professor of Radiology & Imaging
Khulna Medical College Hospital

CT of brain as on 23.March.2022

CT SCAN REPORT

ID No	:	[redacted] Date : 23 March 2022
PT. Name	:	Age : 35 Yrs.
Part of CT. Scan	:	[redacted]
Ref. By.	:	[redacted]

CT SCAN OF BRAIN

OBSERVATION

1. Low dense areas of different densities are seen in left cerebrum involving thalamus, basal ganglia, frontal lobes, para & supra-ventricular region.
2. No focal lesion is seen in the cerebellum and brain-stem.
3. The sellar, para-sellar & C.P angle regions appear normal.
4. Ventricles appear within normal.
5. No significant midline shifting is seen.

Interpretation :

Suggestive of : Cerebral ischemic infarcts on left side (more likely recent & mature).

With complements for your kind referral.

Dr. Md. Shofiul Alam
MBBS; DMRD
Professor of Radiology & Imaging

Фигура 1. ЯМР на мозъка при поставяне на диагнозата и компютърна томография на мозъка след хомеопатично лечение

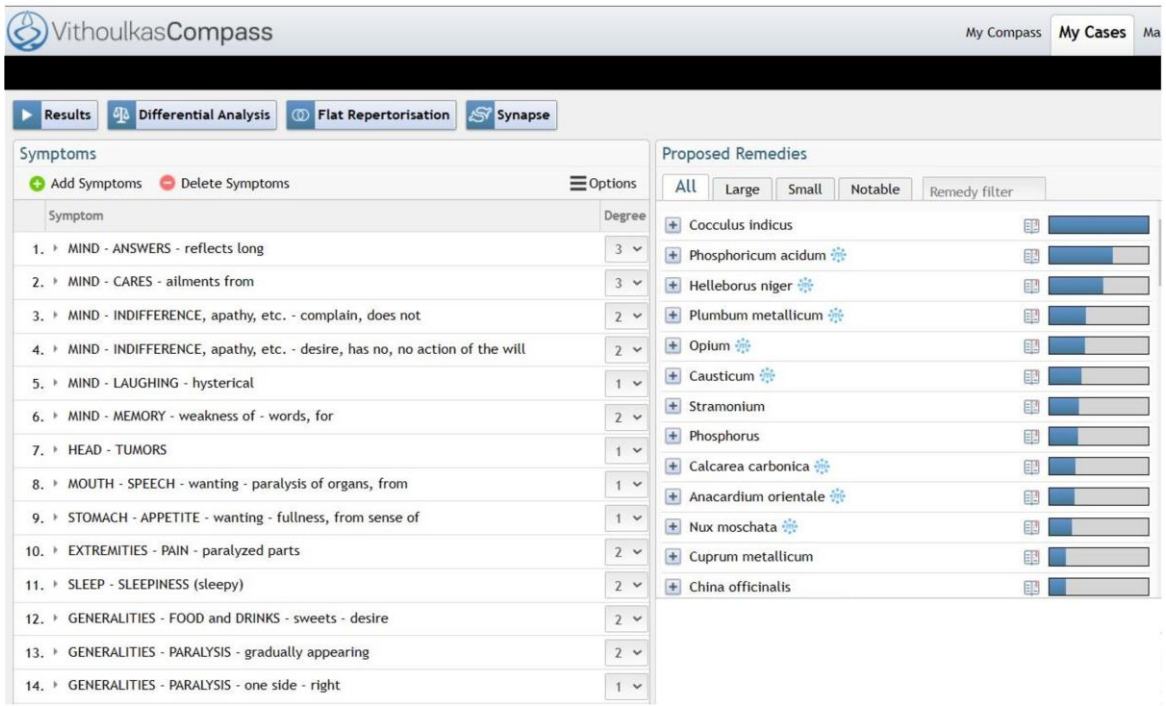

Фигура 2: Хомеопатична реперторизация на симптомите при първата консултация

ДАТА	ПРОСЛЕДЯВАНЕ	ПРЕДПИСАНИЕ
СЕПТЕМВРИ 2021	Сънят се подобрява с леко намаляване на болката и отока на крайниците. Слабостта на парализираните части се запазва.	Cocculus indicus LM3, всеки втори ден за 10 ден
ОКТОМВРИ 2021	Болката и отокът на парализираните части се подобряват с 50%, с постепенно подобряване на качеството на съня и апетита. Тя лесно разпознава родните си и речта й се подобри.	Cocculus indicus LM4, всеки втори ден в продължение на 8 дни
НОЕМВРИ 2021	Пациентът е развил температура от 37,8°C, с лека кашлица, която е продължила 2 дни. Рецидив на болката в парализираните части след острия с намален апетит, но речта и паметта й са по-добри.	Чакаме
ФЕВРУАРИ 2022	Болката и подуването на десните крайници продължават. Пациентът е в състояние да ходи без опора, слабостта на десния долен крайник е по-добра, но слабостта на горните крайници продължава..	Cocculus indicus LM5, всеки трети ден за 3 седмици, последвано от LM6 всеки трети ден
22 МАРТ 2022	Парализата на десния горен крайник продължава със свиване на пръстите. Болката и подуването на парализираните части напълно намаляват. Речта и паметта се подобряват. **КТ: (на 23 март 2022 г.) предполага липса на глиома на corpus callosum, с наличие на исхемичен инфаркт в мозъка (Фигура 1).**	Чакаме
19 СЕПТЕМВРИ 2022	Парализата на десния горен крайник продължава с контракция на горния крайник. Пациентката беше безсънна поради спомени от миналото. Тъга - тя не искаше да бъде с хора и искаше да бъде сама. [реперторизация на симптомите, дадени на фигура 3]	Natrum muriaticum 10M една доза
12 МАй 2023	Един епизод на инфекция на горните дихателни пътища, изчезнал от само себе си. Слабостта на десния горен крайник е намаляла. Сънят и паметта са се подобрили. Пациентката е независима	Предписването на хомеопатия е преустановено.

Таблица 1: Проследяване на пациента през хомеопатичното лечение

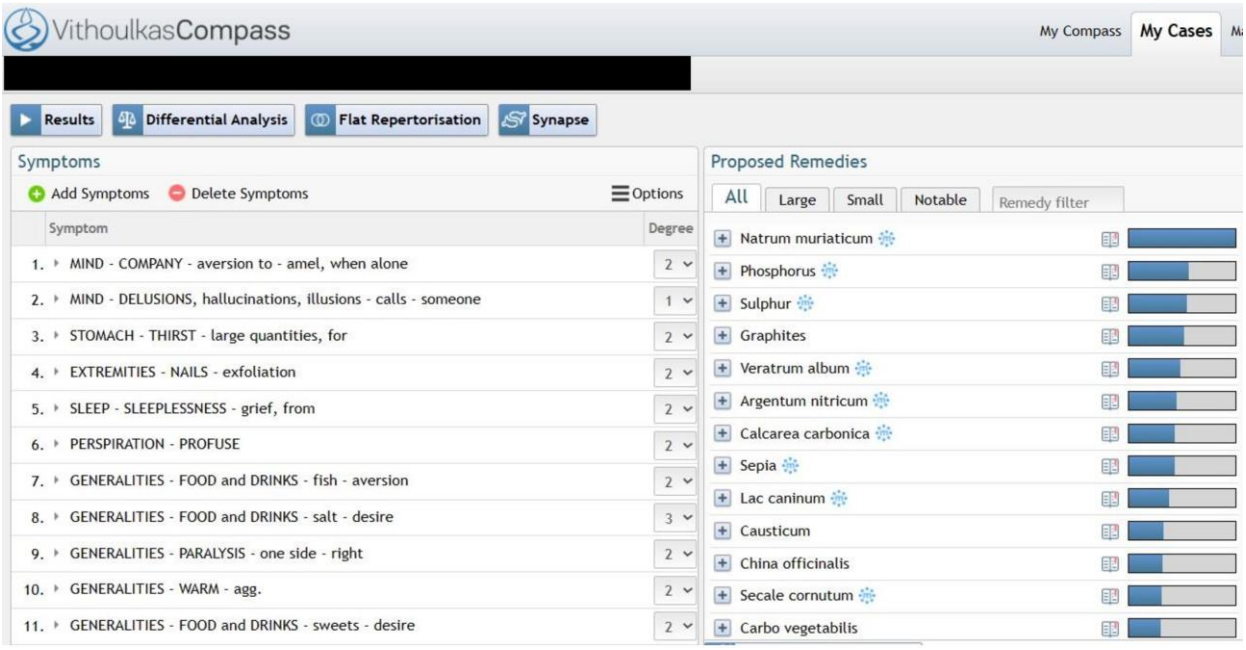

Фигура 3: Реперторизация на симптоми на 19 Септември 2023.

	КРИТЕРИИ	ДА	НЕ	NA	СЛУЧАЙ
1.	Имаше ли подобрение на основните симптоми или състояние, за което е предписано хомеопатичното лекарство?	+2	-1	0	+2
2.	Клиничното подобрение настъпи ли в приемлива времева рамка спрямо приема на лекарството?	+1	-2	0	+1
3.	Имаше ли първоначално влошаване на симптомите?	+1	0	0	0
4.	Ефектът обхвана ли повече от основните симптоми или състояние?	+1	0	0	+1
5.	Подобри ли се цялостното благосъстояние?	+1	0	0	+1
6.A	Посока на лечението: Подобриха ли се някои от симптомите в обратен ред от развитието на болестта?	+1	0	0	0
6.B	Посока на лечение: Приложени ли са поне два от следните аспекти по реда на подобрение: От по-важни органи към по-малко важни? От по-дълбоките към по-повърхностните аспекти на индивида? Отгоре надолу?	+1	0	0	0
7.	Дали старите симптоми са се появили отново временно по време на курса на подобрение?	+1	0	0	+1
8.	Има ли алтернативни причини, които - с голяма вероятност - биха могли да доведат до подобрението? (В предвид: известен ход на заболяването, други форми на лечение, друга клинично значима информация)	-3	+1	0	+1
9.	Подобрението на здравето беше ли потвърдено с някакви обективни доказателства?	+2	0	0	+2
10.	Дали повтарящото се дозиране, ако е проведено, е създало подобно клинично подобрение?	+1	0	0	+1
	Сбор				10

Допълнителна таблица 1: Модифицирани критерии на Naranjo за оценка на причинно-следствената връзка на клиничния резултат от хомеопатичната интервенция

Признания
Авторите нямат признания за декларираме.

Финансиране
Това изследване не е получило никаква конкретна безвъзмездна помощ от финансиращи агенции в публичния, търговския или нестопанския сектор.

Хонорар
Не е приложимо /NA

Авторски принос
С.М. замисля и проектира проучването. П.Д. и А.Б. изготвят ръкописа. Д.Р. извърши събирането, анализа или интерпретацията на данни. Критична ревизия, извършена от С.М. и Дж.В. Административна, техническа или материална подкрепа, извършвана от П.Д., А.Б., С.М. и Дж.В. Надзорът на ръкописа беше извършен от Дж.В.
Всички автори прочетоха и одобриха окончателния ръкопис

Изявление за информирано съгласие
Получено е писмено съгласие от пациента и настойника на пациента за публикуване на подробности за случая и използване на изображения.

Конфликт на интереси
Няма конфликт на интереси за декларираме. Получено е писмено съгласие от пациента и настойника на пациента за публикуване на подробности за случая и използване на изображения.

ПРЕПРАТКИ

1. Pellerino A, Caccese M, Padovan M, Cerretti G, Lombardi G. Epidemiology, risk factors, and prognostic factors of gliomas. *Clin Transl Imaging.* 2022;10(5):467-475. doi:10.1007/S40336-022-00489-6/METRICS
2. Mesfin FB, Al-Dhahir MA. Gliomas. *Front Oncol*. 2022;2. doi:10.3389/FONC.2012.00205
3. Jackson C, Westphal M, Quiñones-Hinojosa A. Complications of glioma surgery. *Handb Clin Neurol*. 2016;134:201-218. doi:10.1016/B978-0-12-802997-8.00012-8
4. Desai V, Bhushan A. Natural Bioactive Compounds: Alternative Approach to the Treatment of Glioblastoma Multiforme. *Biomed Res Int.* 2017;2017. doi:10.1155/2017/9363040
5. Ferraris C, Cavalli R, Panciani PP, Battaglia L. Overcoming the Blood-Brain Barrier: Successes and Challenges in Developing Nanoparticle-Mediated Drug Delivery Systems for the Treatment of Brain Tumours. *Int J Nanomedicine.* 2020;15:2999-3022. doi:10.2147/IJN.S231479
6. ICD-10 Version:2019. https://icd.who.int/browse10/2019/en#! Accessed April 27, 2023.
7. Hahnemann S. Organon of Medicine. Sixth. B. *Jain Publishers* (P) Ltd.; 2004.
8. European Committee for Homeopathy. *homeopathy definition.* https://homeopathyeurope.org/homeopathy-in-practice/. Accessed January 4, 2024.
9. Vithoulkas G. Materia Medica Viva Volume 8. *International Academy of Classical Homeopathy*; 2009. https://www.vithoulkas.com/learning-tools/books-gv/materia-medica-viva.
10. Dai S, Mo Y, Wang Y, *et al*. Chronic Stress Promotes Cancer Development. *Front Oncol*. 2020;10:1492. doi:10.3389/FONC.2020.01492
11. Cabaniols C, Giorgi R, Chinot O, *et al*. Links between private habits, psychological stress and brain cancer: a case-control pilot study in France. *J Neurooncol.* 2011;103(2):307-316. doi:10.1007/S11060-010-0388-1
12. Frass M, Lechleitner P, Gründling C, *et al*. Homeopathic Treatment as an Add-On Therapy May Improve Quality of Life and Prolong Survival in Patients with Non-Small Cell Lung Cancer: A Prospective, Randomized, Placebo-Controlled, Double-Blind, Three-Arm, Multicenter Study. *Oncologist.* 2020;25(12):e1930-e1955. doi:10.1002/onco.13548
13. Bagot J-L, Legrand A, Theunissen I. Use of Homeopathy in Integrative Oncology in Strasbourg, France: Multi-center Cross-Sectional Descriptive Study of Patients Undergoing Cancer Treatment. *Homeopathy*. March 2021. doi:10.1055/s-0040-1721065
14. Mahesh S, Mallappa M, Vithoulkas G. Embryonal Carcinoma with Immature Teratoma: A Homeopathic Case Report. *Complement Med Res*. 2018;25(2):117-121. doi:10.1159/000481819
15. Jiang T, Nam D-H, Ram Z, *et al.* Clinical practice guidelines for the management of adult diffuse gliomas. *Cancer Lett.* 2021;499:60-72. doi:10.1016/j.canlet.2020.10.050
16. Singh H, Maurya V, Gill SS. Computerised Tomography Features in Gliomas. *Med Journal, Armed Forces India.* 2002;58(3):221. doi:10.1016/S0377-1237(02)80134-4
17. Debinski W. Gliomas. In: Debinski W, ed. *Gliomas. Exon Publications*; 2021. doi:10.36255/EXONPUBLICATIONS.GLIOMAS.2021

Open Access
JOURNAL IJIO
INTERNATIONAL JOURNAL OF INTEGRATIVE ONCOLOGY

Submit your next manuscript to International Journal of Integrative Oncology
https://www.edisciences.org/ijio-international-journal-of-integrative-oncology
and take full advantage of:

- Convenient online submission
- Special incentive for early-career and young investigators
- Thorough peer review
- No space constraints or color figure charges
- Immediate publication on acceptance
- Inclusion in CNKI
- Research which is freely available for redistribution
- Possible preliminary Abstract publication
- Bibliometric Research
- Support in preparing your article, including:
  - English language editing
  - Translation with editing
  - Artwork preparation
  - Plagiarism check
  - Research communication assistance

For information and communication contact us at:
ijio@edisciences.org