Informes de Medicina Integrativa
Volumen 1.1, 2022
DOI: 10.1089/imr.2022.0067
Aceptado el 20 de octubre de 2022

Integrative Medicine Reports

Mary Ann Liebert, Inc. publishers

Abra la cámara o el lector QR y escanee el código para acceder a este artículo y otros recursos en línea.

REPORTE DE UN CASO

Acceso abierto

Neoplasia Intraepitelial Cervical Manejada con Homeopatía Clásica: Reporte de caso

Seema Mahesh, Maestría en Ciencias[1,*] Olga Habchi,[2] y George Vithoulkas. Prof. Honorario.[3,4]

Resumen

Antecedentes: El cáncer de cuello uterino es la cuarta neoplasia maligna más común del aparato genital femenino que afecta a más de medio millón de personas y causa más de 300,000 muertes cada año. Aunque el tratamiento convencional ofrece una amplia variedad de medidas preventivas y terapéuticas, estas parecen tener un efecto desfavorable, especialmente en los resultados reproductivos a largo plazo.

Reporte de un caso: En este estudio presentamos el caso de una mujer de 33 años diagnosticada con neoplasia intraepitelial cervical escamosa de bajo a alto grado con infección por virus del papiloma humano de alto riesgo que se benefició con homeopatía individualizada. Los resultados fueron la resolución de la condición premaligna y la infección por VPH, evitando el uso de procedimientos invasivos que de otro modo se considerarían necesarios.

Conclusiones: Este informe de caso indica la necesidad de investigar científicamente la relevancia de la homeopatía individualizada en la neoplasia intraepitelial cervical.

Palabras clave: neoplasia intraepitelial cervical, homeopatía clásica, tratamiento alternativo, medicina complementaria y alternativa, terapia no invasiva.

Introducción

El cáncer de cuello uterino, la cuarta neoplasia maligna más común del sistema reproductor femenino afecta a más de medio millón y causa más de 300 000 muertes al año.[1,2] Los factores de riesgo en la génesis del cáncer de cérvix son el coito precoz, la infección por VPH de alto riesgo (hrVPH), otras infecciones de transmisión sexual, edad > 30 años, multiparidad, múltiples parejas sexuales y un sistema inmunológico comprometido en la hospedadora.[3,4] Se han identificado más de 40 tipos de hrVPH que habitan en el tracto genital femenino y que potencialmente pueden causar cáncer de cuello uterino.[5]

La nomenclatura de Bethesda ha reemplazado el término utilizado anteriormente "neoplasia intraepitelial cervical (CIN I, II y III)" por "lesión precancerosa, neoplasia intraepitelial escamosa",

[1] Centro de Homeopatía Clásica, Bangalore, India.
[2] The Modern Medical Consultation Centre, Dubai, Emiratos Árabes Unidos.
[3] Instituto de Formación de Médicos de Postgrado, Ministerio de Salud de la República de Chuvash, Cheboksary, Rusia.
[4] Academia Internacional de Homeopatía Clásica, Alonissos, Grecia.

Preimpresión del manuscrito disponible en: https://www.authorea.com/doi/full/10.22541/au.163454667.71016864. Seema Mahesh, Olga Habchi, George Vithoulkas. Neoplasia Intraepitelial Cervical Manejada con Homeopatía Clásica: Reporte de Caso. Autorea.18 de octubre de 2021. DOI: 10.22541/au.163454667.71016864/v1

* Dirija la correspondencia a: Seema Mahesh, Center for Classical Homeopathy, No 10, 6th Cross, Opp HP gasoline bunk, Chandra Layout, Vijayanagar, Bangalore 560040, India, Correo electrónico: bhatseema@hotmail.com

clasificándolas en:
(a) Células escamosas atípicas (ASC)
(b) Lesión intraepitelial escamosa de bajo grado (LSIL)
(c) Lesión intraepitelial escamosa de alto grado (HSIL).

La categoría ASC se divide además en ASC de importancia indeterminada (ASC-US) y ASC - no se excluye a HSIL.[5]

La vacunación contra el VPH, los métodos ablativos locales como la crioterapia y la coagulación en frío, los métodos de escisión como escisión con asa grande de la zona de transformación, la escisión con cono y la histerectomía son los enfoques para la prevención y el tratamiento. Todos ellos parecen tener un efecto desfavorable, especialmente en los resultados reproductivos posteriores.[6] Esto es importante ya que la edad promedio de las mujeres que se someten a estos procedimientos coincide con la edad del primer hijo a nivel mundial.[6]
Anteriores informes de casos de cáncer tratados con homeopatía clásica muestran que los pacientes se ven beneficiados por esta terapia.[7–9] En este estudio presentamos un caso poco común registrado de LSIL tratado con homeopatía individualizada donde la paciente quedó libre de la lesión cervical y de la infección por VPH de alto riesgo.

Métodos

Reporte de caso

Presentación del caso: Una mujer india de 33 años acude al homeópata tras ser diagnosticada con LSIL-HSIL.

Presentación de síntomas. El 26 de agosto, del 2019 se le realizó una citología de ASC-US (fig. 1). Cuando se realizó la prueba de ADN del VPH, la paciente dio positivo para el tipo de alto riesgo del VPH (18, 52) (Fig. 1).
La biopsia demostró ser positivo a LSIL con focal HSIL CIN I-CIN II (Fig.1). Una repetición de la prueba de Papanicolaou mostró una lesión intraepitelial de bajo grado NIC I (Fig. 1), lo que indica el progreso de la afección. Se aconsejó a la paciente que se sometiera a LEEP. Con la intención de preservar su fertilidad y por miedo al procedimiento, la paciente eligió la homeopatía por ser una intervención no invasiva.

Consulta homeopática. En la anamnesis inicial, el 18 de mayo de 2020, junto con LSIL, la paciente presentó síndrome de ovario poliquístico, acné facial nodular y caída del cabello. La paciente estaba muy preocupada por su salud

Historia médica anterior. Asma bronquial y dermatitis atópica en la infancia, tratados de forma convencional.

Historia familiar. El padre tenía hipertensión, asma y eccema. La madre estaba sana

Historia obstétrica y ginecológica. Menarquia a los 11 años. Nulípara. Ciclo menstrual cada 33-36 días, flujo escaso.

Diagnóstico. LSIL–HSIL CIN I–CIN II (ICD 10-R87.612)[10]

Análisis homeopático del caso. Los síntomas de los pacientes considerados para la repertorización (un proceso de construcción de una imagen individual de un paciente con el fin de llegar a los medicamentos probables), y sus resultados se muestran en la Figura 2. La paciente era una persona sensible y afectuosa que había sufrido una ruptura amorosa en el pasado, es decir, antes del inicio de sus síntomas. Esto la había afectado profundamente y lloraba mucho. Ella ansiaba la atención y el consuelo de amigos que sintieran empatía con ella en ese momento y se sentía reconfortada con tales atenciones. Además, 10 de las 13 rúbricas (síntomas en lenguaje repertorial) utilizadas para la repertorización fueron cubiertas por el remedio Pulsatilla (Fig. 2), que está indicado para esta disposición al llanto después del duelo, mejorada por el consuelo. Sus otros problemas menores, como el acné, el

miedo a las arañas y la ansiedad por el futuro, también fueron cubiertos por el remedio en la repertorización.
Así, su situación mental/emocional y sus generalidades indicaban claramente el remedio Pulsatilla. Es importante mencionar, que aunque su patología fue la lesión cervical, la causalidad y la reacción del paciente al estrés circunstancial guían al homeópata hacia la selección del medicamento. Además, en este caso, vemos antecedentes generalmente saludables con solo eccema y asma bronquial en el pasado. Esto nos da un buen pronóstico según la Teoría de los Niveles de Salud del Prof. Vithoulkas.[11]
El pronóstico es aún mejor si el tratamiento logra hacer que las erupciones cutáneas suprimidas vuelvan a aparecer. Las quejas anteriores están en línea con su tendencia familiar, y no hay inclinación hacia el cáncer en la familia, lo que confirma que, la paciente estaba bastante sana.

Prescripción el 18 de mayo de 2020. Basado en la totalidad de los síntomas y la repertorización, se prescribió Pulsatilla nigricans 200CH en forma diluida durante 1 mes (una cucharada por día).

Lógica detrás de la prescripción. El entendimiento de que una mujer sensible y afectuosa sufriera una aflicción de un tipo peculiar a esta personalidad y desarrollara una patología estructural grave indicó el remedio Pulsatilla nigricans. La potencia seleccionada fue moderada (200CH) ya que procedía de una familia sana, sin embargo, la patología actual era grave.
Además, el médico decidió una dosis diaria diluida para estimular suave y persistentemente, esto debido a la gravedad de la patología. Así mismo, al agitar la dilución todos los días, se varía un poco la potencia, como lo indica Hahnemann.[12]

Resultados

Seguimiento El paciente se sometió a terapia homeopática durante un período de 4 meses. El seguimiento del caso se presenta en la Tabla 1.

Desenlace

La paciente continuó los seguimientos hasta que el homeópata decidió suspender el tratamiento, debido a la eliminación de las lesiones cervicales y la mejoría de las erupciones cutáneas. No hubo reacciones adversas al tratamiento en ningún momento. La última prueba de Papanicolaou se realizó el 26 de octubre del 2020 no mostró ninguna señal de lesiones intraepiteliales, y la prueba de ADN viral realizada el 7 de noviembre de 2020 no detectó ADN de VPH (Fig. 5).

Discusión

Los cambios neoplásicos intraepiteliales cervicales de bajo grado, especialmente en mujeres jóvenes, revierten a células normales debido a un estado inmunológico eficiente y una rápida renovación de las células cervicales. Se recomienda a los pacientes diagnosticados con NIC-II y superior que reciban tratamiento inmediato, mientras que a los pacientes con NIC-I se les recomienda esperar mientras se encuentran bajo observación regular.[13] Las opciones de tratamiento incluyen inmunomoduladores, medicamentos antiproliferativos, antivirales, tratamientos a base de hierbas y escisión de los tejidos neoplásicos mediante criocirugía o tratamiento con láser. Sin embargo, la escisión quirúrgica se considera el estándar de atención debido a la evidencia insuficiente de los ensayos clínicos.[14]
Las intervenciones quirúrgicas se acompañan de mayores riesgos de trabajo de parto prematuro, insuficiencia cervical y otros resultados reproductivos adversos en embarazos posteriores. Además, el riesgo de recurrencia del cáncer de cuello uterino es tres veces mayor en las personas que se han sometido que en la población general hasta 20 años después de la cirugía inicial.

Esto puede deberse a una escisión inadecuada de los tejidos neoplásicos, lo que socava la gravedad del crecimiento de las lesiones cancerosas durante el momento del diagnóstico, y/o las lesiones no identificadas ocultas en las criptas endocervicales.[15]

Fig. 1. Informes del paciente antes del inicio del tratamiento homeopático.

Age/Sex : 32YSM90/F

Sample Dt. 26/08/2019 13:23 — Result Dt. 28/08/2019 16:47

CYTOLOGY - LIQUID BASED

CYTOLOGY NO	[redacted]
SPECIMEN	Cervical PAP Smear.
CLINICAL DETAILS	Cervix normal, LMP- 9/08/2019.
GROSSING	Received LBC container labeled with patient s name and number. One Thin prep smear prepared and stained by PAP stain.
MICROSCOPIC	Satisfactory smear showing mixed pattern of superficial and intermediate squamous cells. Transformation zone component is present.
DIAGNOSIS	Cervical smear, thin prep cytology:

- Atypical squamous cells of undetermined significance, ASCUS (Bethesda System).

[redacted] — REPORTED ON: 05/09/2019 17:46 — Report Status: Final

MOLECULAR DIAGNOSTICS

Tests	Results	Biological Reference Range	Units
HUMAN PAPILLOMA VIRUS (HPV) BY REALTIME MULTIPLEX PCR			
HPV DNA (METHOD : REAL TIME PCR)	**POSITIVE**		
GENOTYPE (METHOD : REAL TIME PCR)	18, 52, (HIGH RISK) ARE DETECTED.		

Specimen: LBC

Interpretation(s)

RESULT	REMARKS
Positive	Sample provided contains HPV DNA
Indeterminate	Presence of inhibitors in the sample
Negative	Sample provided does not contain HPV DNA or number of viral DNA copies are below the detection limit of assay

Note

This test amplifies DNA of 14 High Risk (16, 18, 31, 33, 35, 39, 45, 51, 52, 56, 58, 59, 66 & 68) HPV types associated with cervical cancer and its precursor lesions and 2 Low Risk (6, 11) HPV types associated with genital warts, which rarely develop into cancer.

Comments

Over 118, Papilloma viruses have been identified belonging to the family Papillomaviridae. HPV related cervical cancer constitutes about 12% of malignancies worldwide. Persistent infection with oncogenic types of HPV followed by HPV DNA integration into the cellular genome is a required precursor in the pathway leading to cervical neoplasia. HPV types have been categorized as High risk, Intermediate risk &Low risk. A large number of women who are High risk HPV DNA positive, do not develop cervical cancer or precursor lesions like CIN-2/3. HPV infects epithelial tissues throughout the body including skin, larynx and anogenital tissues.

Age/Sex : 32YSM10/F

Sample Dt. 18/06/2019 17:44 — Result Dt. 26/08/2019 17:48

BIOPSY : LEVEL IV

HISTOPATH NO	[redacted]
SPECIMEN	Cervix, biopsy.
CLINICAL DETAILS	HPV Positive for 18 and 52, PAP Smear DC 1064/19-ASCUS.
GROSSING	Received in formalin, labeled with patient s name and number, consists of two mucosal pieces of tissue measuring 0.5 cm each. Specimen is entirely submitted in one cassette.
DIAGNOSIS	Squamous and columnar mucosa, clinically from "Cervix", biopsy:

- Ecto and endocervical mucosa with low to possible focal high grade squamous intraepithelial lesion (CIN I-II) (see comment).
- Extensive immature squamous metaplasia and chronic inflammation.
- No evidence of invasive malignancy identified.

Comment:
Multiple levels have been evaluated (Up to L6), to reveal ecto-endocervical mucosa with perinuclear haloing, mild variation in nuclear size and irregularity of nuclear membrane compatible with low grade squamous intraepithelial lesion (CIN I). Extensive immature squamous metaplasia with focal area showing loss of polarity, mild nuclear enlargement and hyperchromasia, suspicious for focal high grade squamous intraepithelial lesion (CIN II). Immunohistochemistry stains for P16 and Ki67 can be performed for further evaluation. Recommend clinicopathological correlation and follow up.

Age/Sex : 33YSM230/F

CYTOLOGY - LIQUID BASED

Collected Date : 10/05/2020 22:48 — Received Dt. 10/05/2020 23:02 — Reported Dt. 13/05/2020 15:27

CYTOLOGY NO	[redacted]
SPECIMEN	Cervical PAP Smear.
CLINICAL DETAILS	Cervix normal, previous (DC 20/13- LSIL), mild cervical dysplasia, LMP- 24/04/2020.
GROSSING	Received LBC container labeled with patient s name and number. One Thin prep smear prepared and stained by PAP stain.
MICROSCOPIC	Satisfactory smear showing mixed pattern of superficial and intermediate squamous cells. Transformation zone component is present.
DIAGNOSIS	Cervical smear, thin prep cytology:

Squamous cell abnormality:

- Low grade squamous intraepithelial lesion, LSIL (Bethesda System).

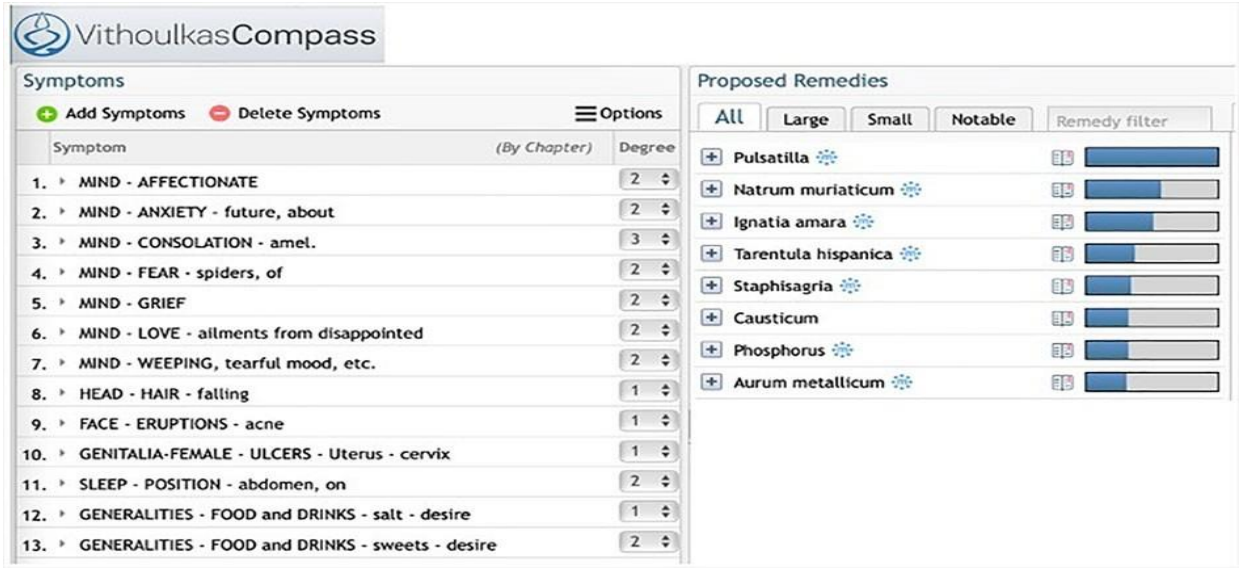

Fig. 2.Repertorización en primera consulta.

Tabla 1. Seguimiento del Caso

Fecha	Síntomas/observaciones	Citología	Prescripción homeopática
22/junio/2020	La paciente todavía está ansiosa por su condición. El acné facial empeoró Comenzaron a aparecer erupciones eczematosas secas en los dedos, que era una vieja queja durante la infancia. Se aconsejó alpaciente que no interviniera de ninguna manera con la manifestación de la piel. Los síntomas presentes en el seguimiento fueron repertorizado en el software homeopático Vithoulkas Compass y los resultados se muestran en la Figura 3	Erosión cervical, CIN I–CIN II VPH 18,52	Silícea 200CH se administró en forma diluida, una cucharada cada día durante 1 mes.
2/julio/2020	Foliculitis sobre abdomen apareció y se resolvió en 3 días. El acné está mejor, se ven marcas de cicatrices. La caída del cabello se ha reducido. El eczema seco sobre el dedo se ha reducido. Los ciclos menstruales son regulares. Los síntomas presentes en este seguimiento y la El resultado del informe se muestra en la Figura 4.	Tamaño de la erosión cervical ha reducido.	Calcárea carbónica 200CH se administró en forma diluida, una cucharada por 1 mes.
3/sep/2020	El paciente desarrolló forúnculos en la espalda. Elsueño es muy refrescante ahora. No se notó acné. Ansiedad por la salud—completamente mejor. El eczema seco en las manos persiste con una disminución de intensidad.	No se observa erosión cervical. El cuello uterino se ve saludable.	Calcárea carbónica 200CH se administró en forma diluida durante 1 mes.
26/octubre/2020	El eccema se ha resuelto. Sin acné. Los ciclos menstruales son regulares, no se observa menorragia.	Negativo para intraepitelial lesión y malignidad. ADN-VPH dio negativo en noviembre (Fig. 5).	Prescripción homeopática interrumpida.

CIN, neoplasia intraepitelial cervical.

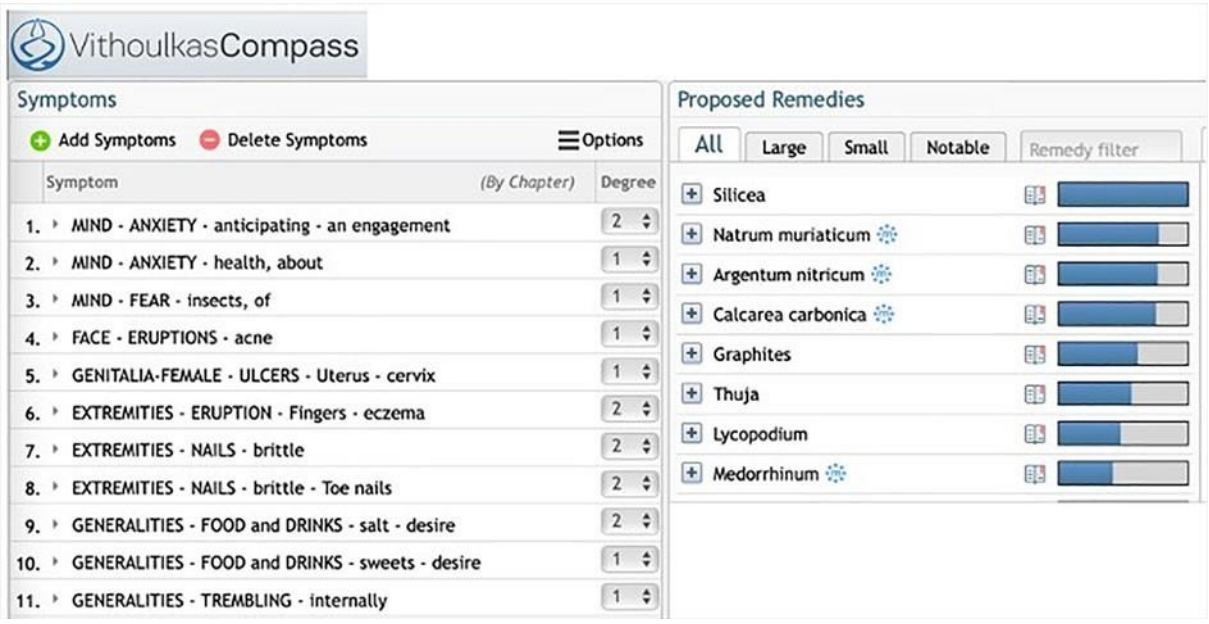

Fig. 3.Repertorización el 22 de junio de 2020.

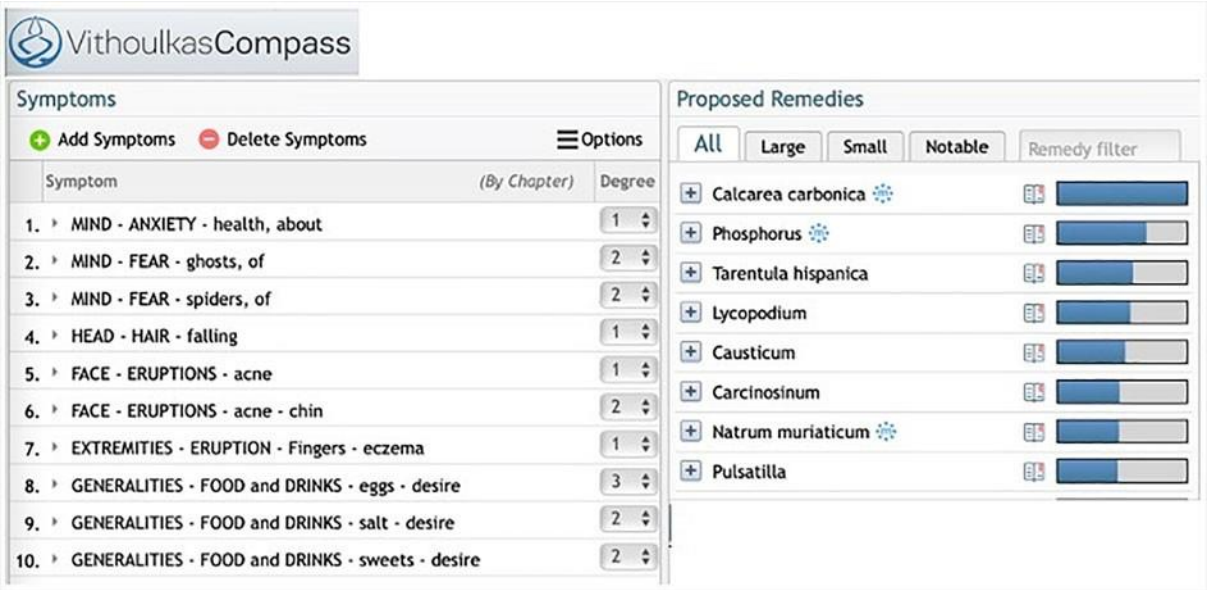

Fig. 4.Repertorización el 22 de julio de 2020.

El pronóstico depende de múltiples factores, como la extensión de la lesión y el subtipo de infección por VPH oncogénico.[13] La infección persistente por VPH de alto riesgo se considera un factor de riesgo significativo, pero es un precursor insuficiente del cáncer de cuello uterino y solo un pequeño número de mujeres con infección por VPH desarrollan NIC.[14] Otros factores como el tabaquismo y el estado inmunocomprometido aumentan el riesgo hacia cambios neoplásicos.[13] También hay que tener en cuenta que la angustia emocional crea susceptibilidad a las enfermedades físicas.[16]

Las terapias complementarias y alternativas también se han investigado por su relevancia en el cáncer de cuello uterino. En un caso, el tratamiento escarótico ayudó en la resolución de la neoplasia cervical de alto grado en <5 meses. La población en general suele utilizar simultáneamente múltiples sistemas de medicamentos junto con la medicina convencional.[17] Estos sistemas usan fuentes vegetales, animales y minerales en la preparación de sus medicamentos y, a menudo, ciertos compuestos se usan de manera similar en estos sistemas para controlar clínicamente enfermedades específicas.[18] La homeopatía es ampliamente aceptada como una terapia complementaria adyuvante al tratamiento convencional del cáncer, a menudo para minimizar las reacciones adversas provocadas por la radioterapia y la quimioterapia.[19,20]
Además, los medicamentos homeopáticos también se estudian por sus propiedades anticancerígenas. Aunque homeopático Se dice que remedios como Iodum, Kreosotum, Natrum carbonicum, Carbo animalis, Hydrocotyle, Sabina, Calcarea carbonica, Kali Iodatum, Conium maculatum, Hydrastis, Sanguinaria y Lachesis son eficaces en el tratamiento de las verrugas genitales y el cáncer de cuello uterino, el mecanismo de acción aún continúa siendo desconocido.[18] En un estudio realizado por Asmita Pal et al., se evaluó el remedio homeopático Thuja occidentalis in vitro por sus propiedades antiproliferativas y antimigratorias en células de cáncer de cuello uterino infectadas con VPH[16], y se descubrió que la tintura madre de Thuja actuó a través de un estallido de especies reactivas de oxígeno e indujo la muerte celular a través de vías duales, apoptosis y autofagia.

En otro estudio, se evaluó la citotoxicidad de Echinacea Angustifolia y Thuja occidentalis en las líneas de cáncer de cuello uterino humano y se encontró que ciertas líneas celulares de cáncer eran más susceptibles al tratamiento homeopático y E. Angustifolia exhibió una mayor eficacia que T. occidentalis contra estas líneas de células tumorales.[21] Se demostró que otra planta de la especie Pulsatilla tiene un efecto anticancerígeno específico en un estudio que evaluó el efecto de Pulsatilla contra la línea celular de cáncer de cuello uterino. Se demostró que altera las moléculas de señalización clave del ciclo celular y, por lo tanto, provoca la desregulación de la proliferación celular, la diferenciación y el progreso hacia el tipo neoplásico.
También promovió la muerte apoptótica de las células.[22] En este caso, puede haber habido un efecto similar de la Pulsatilla Nigricans homeopática, pero este fenómeno aún no se ha determinado.

Aunque tales estudios fundamentales muestran la prometedora eficacia de los medicamentos homeopáticos contra las células cancerosas, también es importante considerar que el sistema homeopático de tratamiento funciona en el complejo sistema integrado de modelos de vida con su asiento de acción en los estados interactivos de los estados físico, emocional y esferas mentales, y por lo tanto la acción de las medicinas debe ser considerada en todas las esferas del organismo.[23] Este es el enfoque con la terapia homeopática clásica individualizada.

La homeopatía individualizada considera la patología de presentación junto con los trastornos mentales/emocionales experimentados por el paciente en asociación con sus influencias hereditarias y enfermedades y tratamientos pasados para sintetizar una imagen integrada del paciente enfermo. El mismo enfoque fue cierto en este caso también. Sus antecedentes hereditarios mostraban tendencia a algunos trastornos alérgicos, pero no a cáncer. Esto predice un resultado favorable de acuerdo con los niveles de la teoría de la salud e indica la posibilidad de encontrar la imagen remediadora con bastante facilidad.[11] La personalidad sensible junto con su respuesta a su separación romántica indicaron el remedio.

Además, en este caso, vemos un signo de pronóstico favorable con el tratamiento: el regreso de una erupción cutánea previamente suprimida.

Aunque existe evidencia de la asociación directa de antecedentes de dermatitis atópica con cáncer de cuello uterino,[24] la perspectiva homeopática es que cuando se trata de una patología más profunda (como la NIC en este caso), el retorno de una patología más superficial (en este caso, la dermatitis atópica) que el paciente había sufrido anteriormente en la vida, es un seguro. indicación de mejoría.[25] En este estudio de caso, fue posible corroborar los informes de biopsia y análisis de ADN viral, que mostraron ausencia de histología de NIC y ADN de VPH después del tratamiento, en un período corto. Los Criterios de Naranjo Modificados para la Homeopatía arrojaron una puntuación de 10/13, lo que indica una fuerte relación causal de los efectos con el tratamiento (Tabla 2).

La limitación de este informe de caso es que la resolución espontánea de las lesiones CIN-II, aunque rara, es una posibilidad y el escaso número de estudios, donde el tratamiento homeopático se usó exclusivamente para tratar el cáncer de cuello uterino, proporciona antecedentes débiles para basar las conclusiones. Sin embargo, como el pronóstico del caso sigue los principios homeopáticos, como la reaparición de dermatitis previamente suprimida después de la resolución de CIN-II, demuestra ser una fortaleza de este informe de caso.

Este caso se suma al cuerpo de conocimiento en tal escenario. Se necesitan más estudios para investigar científicamente la eficacia de la homeopatía individualizada en el tratamiento de la NIC.

CYTOLOGY - LIQUID BASED

Collected Date : 26/10/2020 15:57 Received Dt. 26/10/2020 18:19 Reported Dt. 28/10/2020 10:3

CYTOLOGY NO	[redacted]
SPECIMEN	Cervical PAP smear.
CLINICAL DETAILS	Minimal erosion at posterior lip of cervix, chessy vaginal discharge, previous (DC 20/13 and DC 20/341- LSIL and colposcopy biopsy in 2019- CIN I-II), mild cervical dysplasia, LMP- 01/10/2020
GROSSING	Received LBC container labled with patient s name and number. One Thin prep smear prepared stained by PAP stain.
MICROSCOPIC	Satisfactory smear showing mixed pattern of superficial and intermediate squamous cells. Transformation zone component is present.
DIAGNOSIS	Cervical smear, thin prep cytology: - Negative for intraepithelial lesion or malignancy (Bethesda System).

[redacted]

REPORTED ON: 10/11/2020 10:56
Report Status: Final

Tests	Results	Biological Reference Range	Units
MOLECULAR DIAGNOSTICS			
HUMAN PAPILLOMA VIRUS (HPV) BY REALTIME MULTIPLEX PCR			
SPECIMEN	LBC		
HPV DNA	NOT DETECTED		

METHOD : REAL TIME PCR

Specimen:
LBC

Interpretation(s)

RESULT	REMARKS
Positive	Sample provided contains HPV DNA
Indeterminate	Presence of inhibitors in the sample
Negative	Sample provided does not contain HPV DNA or number of viral DNA copies are below the detection limit of assay

Note

This test amplifies DNA of 14 High Risk (16, 18, 31, 33, 35, 39, 45, 51, 52, 56, 58, 59, 66 & 68) HPV types associated with cervical cancer and its precursor lesions and 2 Low Risk (6, 11) HPV types associated with genital warts, which rarely develop into cancer.

Fig. 5.Informe de prueba de Papanicolaou del 26 de octubre de 2020 e informe de prueba de ADN del VPH del 7 de noviembre de 2020.

Tabla 2. Criterios de Naranjo modificados para la homeopatía—Evaluación de la causalidad

Criterios	Si	No	No Seguro	Puntaje
1. ¿Hubo una mejoría en el principal síntoma o condición para la cual se recetó el medicamento homeopático?	2	- 1	0	2
2. ¿Ocurrió la mejoría clínica dentro de un marco de tiempo plausible en relación con la ingesta del fármaco?	1	- 2	0	1
3. ¿Hubo un agravamiento inicial de los síntomas?	1	0	0	0
4. ¿El efecto abarcó más que el síntoma o condición principal, es decir, mejoraron o cambiaron finalmente otros síntomas?	1	0	0	1
5. ¿Mejoró el bienestar general?	1	0	0	1
6 (A) Dirección de la cura: ¿mejoraron algunos síntomas en el orden opuesto al desarrollo de los síntomas de la ¿enfermedad?	1	0	0	0
6 (B) Dirección de la cura: se aplicaron al menos dos de los siguientes aspectos al orden de mejora de los síntomas: — de los órganos de mayor importancia a los de menor importancia, de los aspectos más profundos a los más superficiales del individuo, y de arriba hacia abajo.	1	0	0	1
7. ¿Reaparecieron temporalmente los "síntomas antiguos" (definidos como síntomas no estacionales y no cíclicos que previamente se pensaba que se habían resuelto) durante el curso de la mejoría?	1	0	0	1
8. ¿Existen causas alternativas (además del medicamento) que con alta probabilidad podrían haber causado la mejoría? (Considere el curso conocido de la enfermedad, otras formas de tratamiento y otras intervenciones clínicamente relevantes)	- 3	1	0	1
9. ¿Se confirmó la mejora de la salud mediante alguna evidencia objetiva? (En este caso por Papanicolaou y detección de ADN viral)	2	0	0	2
10. ¿La administración repetida, si se llevó a cabo, generó una mejoría clínica similar?	1	0	0	0
Total				10

Conclusiones

Este caso de una mujer india diagnosticada con LSIL con infección por el virus del papiloma humano de alto riesgo beneficiada con homeopatía individualizada. Hay motivos para realizar más investigaciones científicas para determinar la relevancia de esta terapia en las lesiones precancerosas.

Expresiones de gratitud

Los autores reconocen la ayuda del paciente al dar su consentimiento para la publicación y agradecen a la Dra. Aaditi Lakshman, la Dra. Pooja Dhamodar y la Dra. Amritha Belagaje por brindar ayuda técnica.

Contribuciones de los autores Redacción—revisión y edición por SM; recursos por OH; supervisión y validación por GV

Aprobación ética

Se obtuvo el consentimiento por escrito del paciente para la publicación de los detalles del caso.

Declaración de divulgación del autor

No existen intereses financieros en competencia.

Información de financiación

No se recibió financiación para este artículo.

Referencias

1. Cohen PA, Jhingran A, Oaknin A, et al. Cervical cancer. Lancet 2019;393(10167):169–182; doi: 10.1016/S0140-6736(18)32470-XTable 2. Modified Naranjo Criteria for Homeopathy—for Causality AssessmentCriteriaYNNotsure/NAScorein case1. Was there an improvement in the main symptom or condition for which the homeopathic medicine wasprescribed?210 22. Did the clinical improvement occur within a plausible time frame relative to the drug intake?120 13. Was there an initial aggravation of symptoms?1 0004. Did the effect encompass more than the main symptom or condition, i.e., were other symptoms ultimatelyimproved or changed?10 015. Did overall well-being improve?10 016 (A) Direction of cure: did some symptoms improve in the opposite order of the development of symptoms of thedisease?10 006 (B) Direction of cure: did at least two of the following aspects apply to the order of improvement of symptoms:—from organs of more

importance to those of less importance, from deeper to more superficial aspects of theindividual, from the top downwards10 017. Did "old symptoms" (defined as nonseasonal and noncyclical symptoms that were previously thought to haveresolved) reappear temporarily during the course of improvement?10 018. Are there alternate causes (other than the medicine) that with a high probability could have caused theimprovement? (Consider known course of disease, other forms of treatment, and other clinically relevantinterventions)31 019. Was the health improvement confirmed by any objective evidence? (In this case by pap smear and viral DNAdetection)20 0210. Did repeat dosing, if conducted, create similar clinical improvement?1 000Total10Mahesh,et al.; Integrative Medicine Reports2022, 1.1http://online.liebertpub.com/doi/10.1089/imr.2022.00672472. Buskwofie A, David-West G, Clare CA. A review of cervical cancer: Inci-dence and disparities. J Natl Med Assoc 2020;112(2):229–232; doi:10.1016/j.jnma.2020.03.0023. Jain MA, Limaiem F. Cervical intraepithelial squamous cell lesion. In:StatPearls. StatPearls Publishing; 2022. Available from: www.ncbi.nlm.nih.gov/books/NBK559075/ [Last accessed: August 17, 2022].4. Torres-Poveda K, Ruiz-Fraga I, Madrid-Marina V, et al. High risk HPV in-fection prevalence and associated cofactors: A population-based study infemale ISSSTE beneficiaries attending the HPV screening and early de-tection of cervical cancer program. BMC Cancer 2019;19:1205; doi:10.1186/s12885-019-6388-45. Long W, Yang Z, Li X, et al. HPV-16, HPV-58, and HPV-33 are the mostcarcinogenic HPV genotypes in Southwestern China and their viral loadsare associated with severity of premalignant lesions in the cervix. Virol J2018;15:94; doi: 10.1186/s12985-018-1003-x6. Kyrgiou M, Athanasiou A, Kalliala IEJ, et al. Obstetric outcomes afterconservative treatment for cervical intraepithelial lesions and early inva-sive disease. Cochrane Database Syst Rev 2017;2017(11):CD012847; doi:10.1002/14651858.CD0128477. Mahesh S, Mallappa M, Vithoulkas G. Embryonal carcinoma with imma-ture teratoma: A homeopathic case report. CMR 2018;25(2):117–121; doi:10.1159/0004818198. Homeopathic viscum album on the treatment of scamous cell carcinomalesion in a dog (Canis familiaris)—Case report. Integr J Vet Biosci 2021;5(2). doi: 10.31038/IJVB.20215239. Mathur M. Pituitary microadenoma treated with individualized homeo-pathic medicine: A case report. Homeopathy 2020;109(4):243–247; doi:10.1055/s-0040-171338310. ICD-10 Version; 2010. Available from: https://icd.who.int/browse10/2010/en#/ [Last accessed August 17, 2022].11. Vithoulkas: Levels of Health. The Second Volume of.—Google Scholar.Available from: https://scholar.google.com/scholar_lookup?hl=en&publication_year=2017&pages=23&author=G+Vithoulkas&title=Levels+of+Health.+The+Second+Volume+of+Science+of+Homeopathy[Last accessed: August 18, 2022].12. Hahnemann S. Organon of Medicine. B. Jain Publishers; 2002.13. Mello V, Sundstrom RK. Cervical intraepithelial neoplasia. In: Stat-Pearls. StatPearls Publishing: New Delhi; 2022. Available from: http://www.ncbi.nlm.nih.gov/books/NBK544371/ [Last accessed: August 18,2022].14. Desravines N, Miele K, Carlson R, et al. Topical therapies for thetreatment of cervical intraepithelial neoplasia (CIN) 2–3: A narrativereview. Gynecol Oncol Rep 2020;33:100608; doi: 10.1016/j.gore.2020.10060815. Kalliala I, Athanasiou A, Veroniki AA, et al. Incidence and mortality fromcervical cancer and other malignancies after treatment of cervicalintraepithelial neoplasia: A systematic review and meta-analysis of theliterature. Ann Oncol 2020;31(2):213–227; doi: 10.1016/j.annonc.2019.11.00416. Stewart-Brown S. Emotional wellbeing and its relation to health. BMJ1998;317(7173):1608–1609.17. Rostock M, Naumann J, Guethlin C, et al. Classical homeopathy in the treat-ment of cancer patients—A prospective observational study of two inde-pendent cohorts. BMC Cancer 2011;11(1):19; doi: 10.1186/1471-2407-11-1918. Bharti AC, Singh T, Bhat A, et al. Therapeutic strategies for human papil-lomavirus infection and associated cancers. Front Biosci (Elite Ed) 2018;10(1):15–73; doi: 10.2741/e80819. Samuels N, Freed Y, Weitzen R, et al. Feasibility of homeopathic treatmentfor symptom reduction in an integrative oncology service. Integr CancerTher 2017;17(2):486–492; doi: 10.1177/153473541773613320. Gaertner K, Lu¨er S, Frei-Erb M, et al. Complementary individual home-opathy in paediatric cancer care: A case series from a University Hospital,Switzerland. Complement Ther Med 2018;41; doi:10.1016/j.ctim.2018.10.01021. Pal A, Das S, Basu S, et al. Apoptotic and autophagic death union by Thujaoccidentalis homeopathic drug in cervical cancer cells with thujone asthe bioactive principle. J Integr Med 2022;20(5):463–472; doi:10.1016/j.joim.2022.06.00422.qaska G, Maciejewska-Turska M, Sieniawska E, et al. Extracts fromPulsa-tilla patenstarget cancer-related signaling pathways in HeLa cells. Sci Rep2021;11:10654; doi: 10.1038/s41598-021-90136-323. Vithoulkas G.The Science of Homeopathy. B. Jain Publishers; 2002. Avail-able from: https://books.google.co.in/books?hl=en&lr=&id=vx_pzfVNqUIC&oi=fnd&pg=PA3&dq=the+science+of+homeopathy&ots=MYAzkpo_yJ&sig=sC2Ux8weEyr9noQAJATRu5QeMWs&redir_esc=y#v=onepage&q=the%20science%20of%20homeopathy&f=false [Lastaccessed October 6, 2021].24. Morgan TK, Hanifin J, Mahmood M, et al. Atopic dermatitis is associatedwith cervical high risk human papillomavirus infection. J Lower Gen TractDis 2015;19(4):345–349; doi: 10.1097/LGT.000000000000014725. Vithoulkas G, Carlino S. The "continuum" of a unified theory of diseases.Med Sci Monit 2010;16(2):SR7–SR15